



Cirugía Española



www.elsevier.es/cirugia

P-011 - HERNIA INGUINAL RECIDIVADA: UNA RARA MANIFESTACIÓN DE ANGIOMIXOMA AGRESIVO

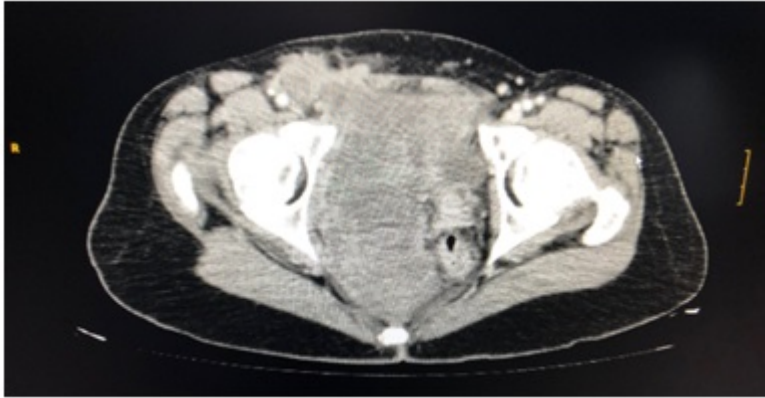
Sánchez Rubio, María; González-Nicolás Trébol, María Teresa; Laviano Martínez, Estefanía; Genzor Ríos, Sixto Javier; Cantalejo Díaz, Miguel; Cerdán Pascual, Rafael; Cantín Blázquez, Sonia; Ligorred Padilla, Luis Antonio

Hospital Universitario Miguel Servet, Zaragoza.

Resumen

Objetivos: El angiomixoma agresivo (AA) es una neoplasia mesenquimal poco frecuente que habitualmente afecta a mujeres en edad reproductiva, localizándose frecuentemente en región perineal y pelvis. Fue descrito por primera vez por Steeper y Rosai en 1983, y desde entonces se han descrito cientos de casos. Su crecimiento es lento y tiene capacidad infiltrativa local y frecuentes recurrencias. El tratamiento de elección es la exéresis quirúrgica completa.

Caso clínico: Mujer de 51 años, intervenida en cuatro ocasiones en los últimos años por hernia inguinal derecha recidivada. Debido a la recurrencia de la misma, se decide ampliar el estudio con la realización de TC y RMN abdomino-pélvico donde se evidencia tumoración de 124 × 70 mm heterogénea de predominio hipovascular que produce efecto masa desplazando recto, vejiga y útero hacia la izquierda, sin signos de infiltración de los mismos; la masa se introduce por el canal inguinal derecho con morfología digitiforme. Los hallazgos fueron sugestivos de tumor fibroso pélvico o con menor probabilidad de sarcoma de bajo grado. Tras ser comentado en Comité de Tumores, se decide exéresis quirúrgica. Se realiza resección de la tumoración pélvica incluyendo histerectomía y doble anexectomía, siendo el resultado AP definitivo de angiomixoma agresivo. Actualmente libre de enfermedad en el 15^º mes posoperatorio. El angiomixoma agresivo es un tumor de origen mesenquimal que afecta fundamentalmente a mujeres entre 11 y 70 años, con un pico de incidencia durante la época reproductiva. Se trata de un tumor benigno, de diferenciación incierta, sin capacidad metastásica, pero con una amplia tasa de recurrencia local: más del 72% de los casos recidivan a los 2 años tras la exéresis quirúrgica. Desde el punto de vista histológico, el tumor está constituido por células fusiformes dispersas, uniformes, que típicamente expresan receptores de estrógenos y progesterona, característica propia de las células estromales de la vulva, sugiriendo una influencia hormonal en el desarrollo y crecimiento de la lesión. Esta característica se ha usado para realizar hormonoterapia prequirúrgica que ha conseguido disminuir el tamaño de la masa tumoral, facilitando su exéresis. En cuanto al diagnóstico, en el TC el AA se visualiza como una masa hipodensa con respecto a los músculos con un patrón de capas o remolinos después de la administración de contraste. En la RMN, presenta de forma característica una alta intensidad de señal en imágenes T2, siendo éste es el método de elección aconsejado para el control de recurrencias. El tratamiento de elección es la resección quirúrgica completa, ya que se considera un tumor con agresividad local pero sin capacidad metastásica, sin que exista acuerdo entre la correlación de márgenes libres y riesgo de recurrencias.



Discusión: El AA es un tumor raro, que hemos de considerar ante el diagnóstico de masa pélvica o perineal en mujer de edad fértil. Se trata de un tumor mesenquimal benigno, con potencial de recidiva local pero sin capacidad metastásica. Las células de esta neoplasia presentan receptores para los estrógenos y la progesterona, siendo útil como tratamiento neoadyuvante la hormonoterapia, aunque el tratamiento de elección definitivo es la resección quirúrgica con márgenes libres.