




# Cirugía Española



[www.elsevier.es/cirugia](http://www.elsevier.es/cirugia)

## P-045 - SARCOMA RETROPERITONEAL INDIFERENCIADO CON RASGOS DE CARCINOMA. DESCRIPCIÓN DE UN CASO Y REVISIÓN DE LA BIBLIOGRAFÍA

*Genzor Ríos, Sixto Javier; Aguirre Prat, Naira; Kälviäinen Mejía, Helga; González-Nicolás Trébol, Teresa; Ruiz Quijano, Pablo; Cantalejo Díaz, Miguel; Ligorred Padilla, Luis; Cantín Blázquez, Sonia*

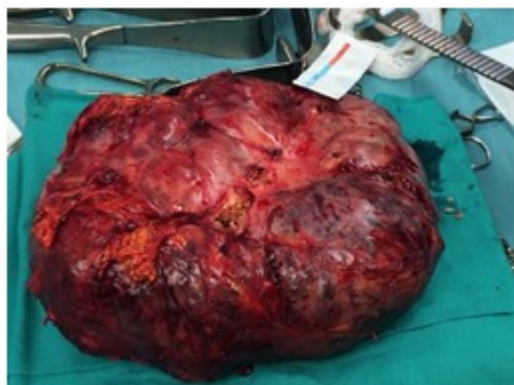*Hospital Universitario Miguel Servet, Zaragoza.*

### Resumen

**Objetivos:** A raíz de la descripción de un caso de carcinoma retroperitoneal, realizar una revisión de la literatura disponible.

**Caso clínico:** Paciente de 54 años de edad que es estudiado en Medicina Interna por anemia y pérdida de peso progresivas, siendo diagnosticado de tumoración retroperitoneal con biopsia positiva para carcinoma sarcomatoide de alto grado. Se realiza una resección completa de la tumoración, apreciándose intraoperatoriamente dos LOES hepáticas no filiadas previamente. El análisis anatomopatológico mostró una neoplasia maligna indiferenciada con rasgos epitelioides, siendo el diagnóstico más probable el de carcinoma de origen desconocido. El paciente falleció 4 meses después tras constatarse progresión de la enfermedad.

**Resultados:** La bibliografía sobre el carcinoma retroperitoneal de origen desconocido es muy escasa. La mayoría de tumores carcinomatosos en retroperitoneo son de origen renal o ginecológico. Las técnicas inmunohistoquímicas permiten clasificar los tumores retroperitoneales según su origen celular. Para el carcinoma, destaca la expresión de EMA y citoqueratina. Los objetivos terapéuticos se basan en lograr la mejor supervivencia, evitar la recidiva locorregional y preservar la función con la menor morbimortalidad posible. Esto no siempre es posible, estimándose la resecabilidad de este tipo de tumores en torno al 50%. La bibliografía al respecto coincide en que este tipo de tumor es extremadamente agresivo, que tiene poca o nula respuesta a quimioterapia y que la supervivencia media está en torno a 4-5 meses.



**Conclusiones:** El carcinoma retroperitoneal es una causa infrecuente de tumor retroperitoneal, con un comportamiento agresivo y una supervivencia por lo general no superior a 5 meses. Las técnicas IHQ son esenciales en el diagnóstico diferencial de estas lesiones.