




Cirugía Española



www.elsevier.es/cirugia

P-474 - MANEJO DE PACIENTE CON ABDOMEN CATASTRÓFICO TRAS CIRUGÍA DE BYPASS GÁSTRICO

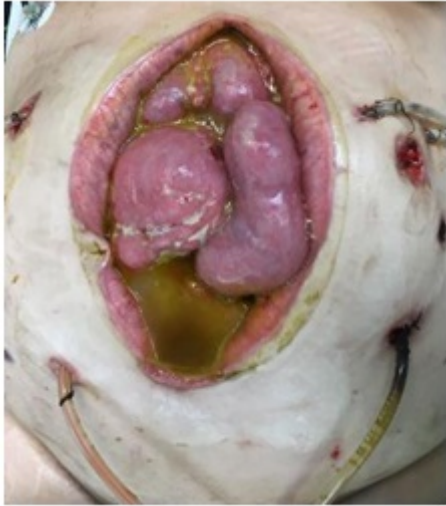Gianchandani Moorjani, Rajesh Haresh; Menéndez Moreno, Alejandro; Sánchez González, Juan Manuel; Díaz López, Carmen; Concepción Martín, Vanessa; Chocarro Huesa, Cristina; Moneva Arce, Modesto Enrique; Barrera Gómez, Manuel Ángel

Hospital Ntra. Sra. de la Candelaria, Santa Cruz de Tenerife.

Resumen

Objetivos: Presentar nuestra experiencia en manejo de abdomen catastrófico en una paciente intervenida de bypass gástrico.

Caso clínico: Paciente mujer de 33 años de edad, con IMC 45, que se interviene realizándose bypass gástrico laparoscópico, en otro centro, sin complicaciones inmediatas y alta a los 4 días. Ingresa en UVI de nuestro hospital por síndrome de Guillain-Barré, requiriendo intubación orotraqueal. Se le coloca una sonda nasogástrica para alimentación enteral. A los 4 días de haber colocado la sonda, nos avisan por fiebre, empeoramiento clínico y sospecha de sepsis abdominal. Se le realiza TC de abdomen, donde se ve abundante líquido libre y neumoperitoneo. Se interviene a la paciente por laparoscopia, objetivando que la sonda había perforado a nivel del cierre del muñón del yeyuno, en la anastomosis gastroyeyunal, con importante peritonitis química por la nutrición enteral. Se realiza sutura de la zona, gastrostomía y lavado abundante de cavidad. La paciente requiere de múltiples laparotomías para lavado de cavidad y suturas de la zona de la perforación y sutura alrededor de la Foley. Al final se deja una laparostomía para continuar con los lavados de cavidad. Posteriormente se pone una malla Dualmesh suturada a la fascia para contener el paquete intestinal. Requiere recambio de malla y se puede aproximar la fascia en sus bordes. Esta última malla también se infecta, se maneja con curas locales, hasta que la paciente mejora y finalmente se retira la malla, se puede cerrar la fascia y se deja entreabierto el subcutáneo para curas locales. Tras varios meses de manejo en UVI y posteriormente en planta, y múltiples intervenciones, se consigue cerrar el abdomen, la paciente tolera vía oral y se puede dar de alta para continuar con curas ambulatorias. Además con la rehabilitación, ha tenido una recuperación casi completa de su Guillain-Barré.



Discusión: El manejo del abdomen catastrófico, es todo un reto para el cirujano general, requiere de múltiples cirugías y de manejo con mucha paciencia para llegar a resultado óptimo.