



Cirugía Española



www.elsevier.es/cirugia

P-573 - ABORDAJE PERINEAL DE LA HERNIA PERINEAL SECUNDARIA

Domínguez Sánchez, Cristina; Valera Sánchez, Zoraida; Curado Soriano, Antonio; Naranjo Fernández, Juan Ramón; Pérez Huertas, Rosario; Navarrete de Cárcer, Enrique; Oliva Mompean, Fernando

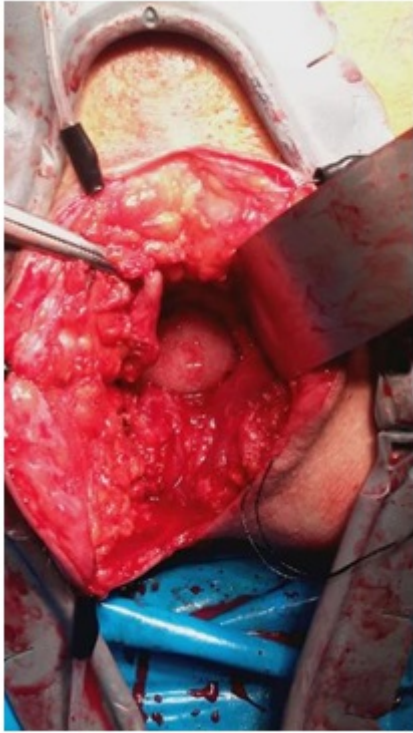
Hospital Universitario Virgen Macarena, Sevilla.

Resumen

Introducción y objetivos: Las hernias perineales (HP) secundarias a una cirugía pélvica mayor son una patología poco frecuente, pero suponen una desafortunada complicación. Los objetivos de cualquiera de las técnicas de reparación quirúrgica son: reducir el contenido herniario, localizar el defecto y reconstruir el suelo pélvico. Para ello hay descritas 3 vías de abordaje: perineal, abdominal o abordaje combinado abdominoperineal. Presentamos dos casos intervenidos mediante abordaje transperineal en nuestro centro.

Métodos: Estudio observacional, descriptivo y retrospectivo. Se trataron dos pacientes con HP posteriores por vía perineal. El diagnóstico de la HP es eminentemente clínico, con la palpación de una masa reductible en periné en la inspección. Es fundamental una correcta exploración física. El diagnóstico de sospecha se debe confirmar con una prueba de imagen, TAC o RMN pélvica. Revisamos datos demográficos, características clínicas, procedimiento y seguimiento de todos los pacientes.

Resultados: El primer caso es un varón de 85 años hipertenso, intervenido de una amputación abdominoperineal (AAP) laparoscópica por un Ca de recto en 2015, independiente para sus ABVD. Acude a nuestras consultas por una HP secundaria muy sintomática que le impide sedestación habitual. En segundo lugar consultó una paciente de 65 años de nuevo con una AAP por una neoplasia rectal en 2011 como antecedente de interés. Acude a consulta por masa perineal dolorosa con episodios de cuadros suboclusivos resueltos de forma conservadora. Con el diagnóstico de hernia perineal sintomática, se decide intervención quirúrgica programada. El paciente se coloca en posición de litotomía y se realiza una incisión en huso incluyendo la cicatriz previa. Utilizamos un separador que anclamos a los bordes de la dermis y disecamos todo el saco hasta localizar los bordes del defecto. En ambos casos abrimos el saco y entramos en cavidad. No existían adherencias parietales por lo que se redujo el contenido sin dificultad en los dos pacientes. En ambos pacientes se implantó una malla PCO circular de 15 cm. Finalmente cerramos el saco, cubriendo completamente la malla. Nuestros pacientes tuvieron una evolución favorable en sala de hospitalización, los drenajes perineales fueron retirados al alta, el tercer y cuarto día respectivamente. Seguimiento mínimo de 6 meses, no objetivando recidiva. No se produjeron complicaciones a corto-medio plazo.



Conclusiones: La HP es una patología muy poco frecuente, con una incidencia muy baja (0,6% tras AAP) pero que presenta un gran desafío al cirujano en caso de ser sintomática. Han sido descritas 3 vías de abordaje, pero dada la baja prevalencia de estas hernias no existe un acuerdo en la literatura actual sobre cuál es la mejor. Estudios recientes abogan por individualizar cada caso. Debemos recalcar la importancia del cierre del peritoneo, tanto en técnica abierta como en laparoscopia. Hay algunas series que abogan por la colocación sistemática de una malla profiláctica, pero a día de hoy no hay suficiente evidencia científica que apoye esta práctica. Creemos necesario otros estudios para reforzar estas conclusiones.