




Cirugía Española



www.elsevier.es/cirugia

P-557 - COLON DERECHO INCARCERADO SOBRE HERNIA DE AMYAND IZQUIERDA: REVISIÓN A PARTIR DE UN CASO PROPIO

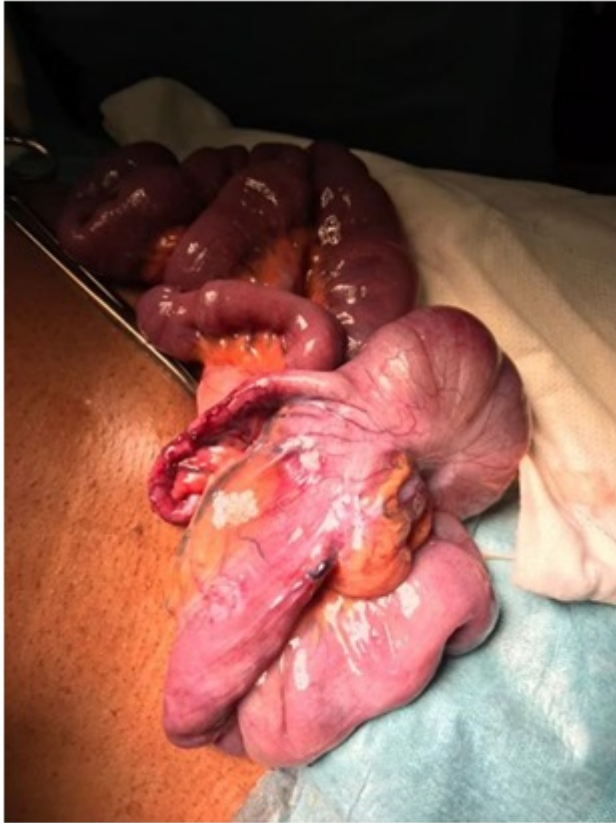Orive Aroz, Borja; Justo Alonso, Iago; Pérez-Flecha, Marina; Murillo, José Ramón; López Abradelo, Cristina; Vieiro Medina, María Victoria; Jiménez Romero, Luis Carlos; Ferrero Herrero, Eduardo

Hospital Universitario 12 de Octubre, Madrid.

Resumen

Introducción: La hernia de Amyand es un hallazgo infrecuente en el que el apéndice cecal se encuentra alojado en el saco de una hernia inguinal, generalmente derecha. Su incidencia en hernias del lado izquierdo es aún más excepcional. Mostramos un caso en la que dicha situación se presentó con clínica de incarceration herniaria.

Caso clínico: Varón de 44 años, sin antecedentes, que acude a Urgencias por dolor y tumoración a nivel inguinal izquierdo, con náuseas y tránsito intestinal conservado. La exploración muestra una hernia inguinal izquierda incarcerationada (H4F2), muy dolorosa a la palpación. Se decide intervención quirúrgica urgente. En quirófano, se objetiva una gran hernia inguinoescrotal indirecta izquierda, conteniendo íleon terminal, válvula ileocecal y ciego con signos de sufrimiento, recuperados al liberar el anillo herniario, así como apéndice cecal congestivo y eritematoso con moderada cantidad de líquido seroso. Dado el estado del apéndice, se procede a apendicectomía reglada con invaginación del muñón y, posteriormente, cierre y reducción del saco herniario, y reparación del defecto inguinal con malla de polipropileno según técnica de Rutkow-Robbins. El postoperatorio transcurre sin incidencias, y el paciente es dado de alta a los 2 días. La anatomía patológica del apéndice cecal muestra hemorragia, necrosis y congestión generalizada de vasos fundamentalmente venosos en todas las capas de la pared apendicular.



Discusión: La inclusión del apéndice cecal en el saco de una hernia inguinal se denomina hernia de Amyand. Es un hallazgo infrecuente, en menos del 1% de las hernias inguinales, con mayor incidencia en pacientes pediátricos, y asociada a apendicitis en el 0,1% de las hernias inguinales. Su aparición en hernias inguinales izquierdas es aún más excepcional, y se ha relacionado con la presencia de un ciego móvil, la existencia de malrotación o de situs inversus. Hasta la fecha, se han publicado menos de 25 casos de hernia de Amyand izquierda. El manejo de la hernia de Amyand es controvertido, y depende del estado del apéndice cecal encarcerado. En caso de apendicitis concomitante, se indica apendicectomía a través de la incisión inguinal, previa a la reparación del defecto herniario. Sin embargo, la apendicectomía profiláctica no está indicada ante un apéndice de características normales, salvo en pacientes pediátricos. La hernia de Amyand es un hallazgo infrecuente, consistente en la inclusión del apéndice cecal en el saco de una hernia inguinal, siendo excepcional su aparición en hernias izquierdas y/o asociada a apendicitis. Ser consciente de la existencia de esta variante puede ayudar al cirujano en su adecuado manejo en el caso de un procedimiento quirúrgico tan común como es la reparación de una hernia inguinal.