



Cirugía Española

www.elsevier.es/cirugia



P-524 - EVISCERACIÓN VAGINAL TARDÍA EN PACIENTE HISTERECTOMIZADA

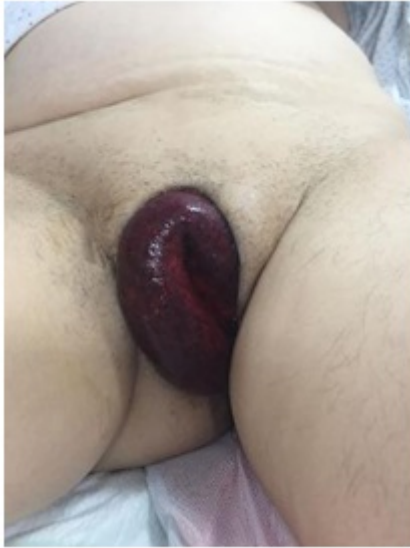
Torres Costa, Miguel; Fernández Hernández, Juan Ángel; Nicolás López, Tatiana; Vidal Crespo, Natalia; Gómez, Álvaro Jesús; Ferreras, David; Gil, Pedro José; Parrilla, Pascual

Hospital Clínico Universitario Virgen de la Arrixaca, Murcia.

Resumen

Introducción: La evisceración vaginal tras la histerectomía es una complicación infrecuente pero grave de la histerectomía, son más frecuentes entre la quinta y la séptima semana tras la cirugía manifestándose como dolor abdominal, bultoma, sangrado vaginal... Su máxima expresión es el prolapso de contenido abdominal (principalmente de intestino delgado) que requiere de cirugía de urgencias para su reparación. Presentamos este caso clínico de una evisceración abdominal tardía en una paciente histerectomizada con prolapso de intestino delgado a través de vagina.

Caso clínico: Mujer de 69 años que como antecedentes médicos presenta una diabetes mellitus tipo II, una artritis reumatoide tratada con corticoides y una histerectomía con doble anexectomía por carcinoma de células escamosas en cuello uterino realizada hace un año. La paciente acude a urgencias por sensación de bultoma vaginal asociado a dolor local de 12h de evolución sin fiebre ni otra sintomatología de interés. A la exploración física la paciente permanece estable hemodinámicamente y se observa evisceración a través de vaginal de intestino delgado de aspecto necrótico. Se pidió analítica donde destaca una proteína C reactiva de 14,69 mg/dL y leucocitosis de 14.020/uL (neutrofilia 90,80%). Ante estos hallazgos se decidió intervención quirúrgica urgente realizando una laparotomía media infraumbilical hallando un prolapso vaginal de intestino delgado con múltiples desgarros mesentéricos sangrantes. Se realizó resección de segmento afecto y anastomosis término-terminal y cierre del defecto vaginal con sutura reabsorbible trenzada en dos capas. La paciente evoluciona favorablemente siendo alta al 5º día PO.



Discusión: Presentamos un caso muy infrecuente de evisceración a través de vagina como complicación tardía de una histerectomía por enfermedad maligna, siendo más frecuente entre 5^a y 7^a semana tras la histerectomía. Los factores de riesgo que aumentan el riesgo de evisceración vaginal son factores que afectan a la normal cicatrización como la diabetes mellitus, tratamiento prolongado con corticoides, tabaquismo y la irradiación. Aunque hay estudios con resultados contradictorios, se debe tener especial control en las pacientes con enfermedad malignas debido a que estas pacientes son de mayor edad, presentan peor estado nutricional por lo que puede presentar más complicación de la herida. Este tipo de complicaciones pueden repararse por tres vías: laparotomía, transvaginal y laparoscópica. En los casos en que se observa sufrimiento intestinal con signos de peritonitis y/o obstrucción se indicaría abordaje por laparotomía para realizar resección intestinal, siendo el abordaje por laparoscopia en las pacientes que permanecen estables hemodinámicamente y sin complicaciones isquémicas. Hasta la fecha no existe consenso de la mejor técnica de sutura siendo decisión del cirujano en función de su experiencia y de las características de la paciente. Presentamos un caso muy infrecuente de evisceración tardía tras histerectomía con resección de intestino delgado que esta complicación debería tenerse presente en pacientes con factores de riesgo.