



Cirugía Española



www.elsevier.es/cirugia

P-536 - MANEJO CONSERVADOR DE APENDICITIS AGUDA CONTENIDA EN HERNIA DE SPIEGEL

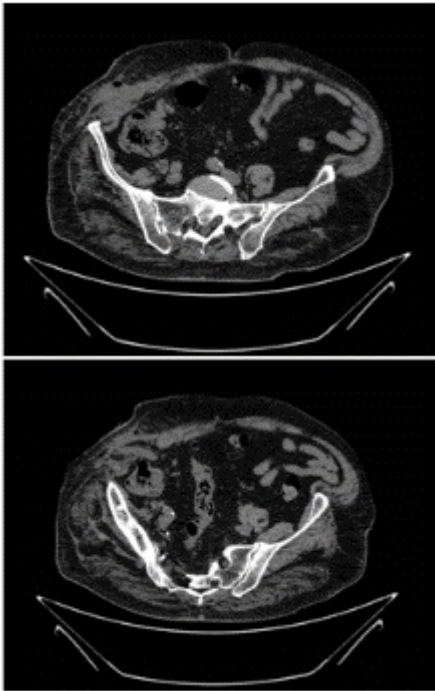
García Martínez, María de Los Ángeles¹; Calcerrada Alises, Enrique²; Ramos Sanfiel, Jorge²; Gómez Sánchez, Javier²; Ubiña Martínez, Alfredo²; Alcaide Lucena, Miriam²; Mirón Pozo, Benito²

¹Complejo Hospitalario Universitario de Granada, Granada; ²Hospital Universitario San Cecilio, Granada.

Resumen

Introducción: La hernia de Spiegel es un defecto de la pared abdominal infrecuente, supone el 1% de todas las hernias de pared abdominal. Se define como la protrusión de un saco peritoneal, órgano o grasa preperitoneal a través de un defecto en la aponeurosis de Spiegel, que se localiza en situación lateral al borde externo de la línea semilunar, donde se unen los músculos transversos y el músculo recto. El contenido herniario suele ser epiplón e intestino delgado y, en raras ocasiones, el apéndice cecal. No son muchos los casos documentados en la literatura de apendicitis aguda en el seno de una hernia de Spiegel.

Caso clínico: Varón de 88 años que acudía a Urgencias por dolor en hemiabdomen derecho de pocos días de evolución asociado a tumoración voluminosa en flanco derecho. No refería clínica distérmica ni síntomas de obstrucción intestinal. A la exploración se apreciaba tumoración abdominal, irreductible y dolorosa, con signos de celulitis. Analítica: leucocitosis y aumento de reactantes de fase aguda. TAC abdominal que evidenciaba imagen de densidad líquida y contornos delimitados, con burbujas de gas en su interior y diámetros de 6,6 × 7,7 × 5,7 cm, compatible con absceso en pared abdominal asociado a hernia de Spiegel. En el interior de la hernia se apreciaba apéndice vermiforme, con su extremo distal en contacto con el absceso. Se realizó drenaje de dicha colección, con posteriores curas, y antibioterapia intravenosa, siendo dado de alta a los 7 días con buena evolución de la herida, mejoría analítica y TAC de control donde se apreciaba persistencia de apéndice en el interior de la hernia y resolución parcial del absceso. Actualmente el paciente está asintomático y es seguido en nuestras consultas.



Discusión: La hernia de Spiegel suele manifestarse como una tumoración blanda en el borde lateral del músculo recto, siendo menos frecuente la presentación como cuadro agudo en casos de incarceration u obstrucción intestinal. El tratamiento debe ser quirúrgico, siendo urgente en el caso de las complicaciones citadas, mediante reparación con malla por vía anterior. La presencia del apéndice en el saco herniario lo expone a traumatismos que, añadidos a la contracción extrínseca de la musculatura abdominal, reducen el aporte sanguíneo, provocando inflamación y sobrecrecimiento bacteriano. Por otro lado, cabe la posibilidad de que se produzca una obstrucción intraluminal por un apendicolito en un apéndice localizado previamente en el saco herniario que desencadene en un proceso inflamatorio apendicular. La aparición de apendicitis aguda en una hernia de Spiegel se ha descrito en pocas ocasiones en la bibliografía médica. En nuestro caso, ante la edad avanzada del paciente y sus comorbilidades, se decide tratamiento conservador del proceso apendicular agudo. En apendicitis perforadas o peritonitis generalizadas, es indiscutible la necesidad de tratamiento quirúrgico, mientras que el tratamiento conservador será posible en las flemonosas y en casos de plastrón apendicular (como en nuestro caso) planteando la extirpación del apéndice en un segundo tiempo. La pauta antibiótica dependerá de la sensibilidad de los gérmenes prevalentes y las resistencias microbianas.