



Cirugía Española



www.elsevier.es/cirugia

P-736 - INGESTA MÚLTIPLE DE CUERPOS EXTRAÑOS: MANEJO DIAGNÓSTICO Y TRATAMIENTO DE LAS COMPLICACIONES ASOCIADAS

Pola, Guillermo; Millán, Guillermo; Allué, Marta; Hernáez, Alba; Delgado, Elena; Pérez-Tierra, Jesús; Martínez Soriano, Blanca; Royo, Pablo

Hospital Clínico Universitario Lozano Blesa, Zaragoza.

Resumen

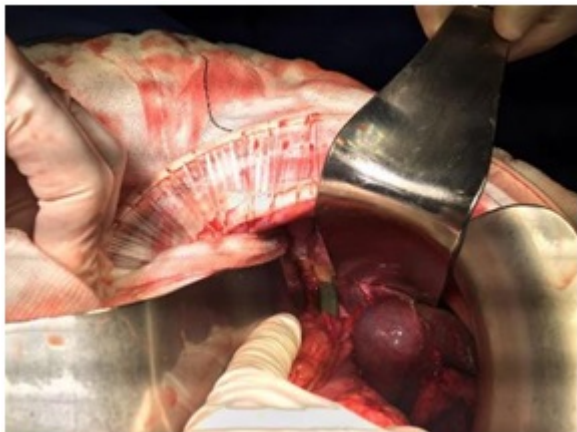
Introducción: La ingesta de cuerpos extraños, ya sea voluntaria o accidental, no suele producir complicaciones. Normalmente se completa el trayecto intestinal sin incidencias, aunque en el 10% de los pacientes pueden producirse perforaciones del tubo digestivo. En caso de perforación intestinal, ésta ocurre en un 75% de los casos en el área ileocecal. Las zonas anatómicas más propensas a la impactación y perforación son los esfínteres esofágicos superior e inferior, píloro, duodeno, válvula ileocecal, ciego, apéndice y ano. La presencia de anastomosis intestinales, bridas y divertículos también favorece este tipo de complicaciones.

Objetivos: Presentar un caso de ingesta múltiple de cuerpos extraños, analizando las posibles complicaciones asociadas y su tratamiento quirúrgico y/o endoscópico.

Métodos: Revisión retrospectiva de un caso único de ingesta múltiple de cuerpos extraños. Revisión de la literatura disponible sobre el manejo de la ingesta de cuerpos extraños y el tratamiento de las complicaciones asociadas.

Resultados: Mujer de 39 años institucionalizada en centro neuropsiquiátrico por trastorno de personalidad límite. Varios episodios de ingesta de cuerpos extraños extraídos endoscópicamente. Acude por dolor abdominal de 12 horas de evolución tras ingesta de varios cuerpos extraños hace 5 días, con defensa y signos de peritonismo en hemiabdomen derecho. Se realiza TC objetivando neumoperitoneo y tres cuerpos extraños intrabdominales de densidad metálica: cuchillo en cavidad gástrica con probable perforación asociada, posible cuerpo extraño rectangular de 3 × 4 cm en cuerpo gástrico y cruz de 6 × 3 cm alojada en ciego sin signos de perforación. Se interviene en régimen de urgencia, hallando importante síndrome adherencial y peritonitis focal en hipocondrio derecho secundaria a perforación por cuerpo extraño (cuchillo) en cara anterior de primera porción duodenal. Se retira el cuerpo extraño a través de la propia perforación y se realiza sutura primaria del orificio asociando epiploplastia. Se explora el resto de intestino delgado y colon sin detectar anomalías, a excepción de cuerpo extraño en ciego sobre el que no se actúa. El postoperatorio evoluciona de forma favorable, con buena tolerancia y tránsito. Expulsión rectal espontánea de cuerpo extraño rectangular que resultó ser una ficha de dominó. La paciente mantiene dolor abdominal sin progresión radiológica del objeto situado en ciego a pesar de la administración rectal y oral de soluciones evacuantes. Se realiza fibrocolonoscopia para retirada endoscópica de objeto

extraño alojado en ciego, extrayendo un crucifijo de 5 × 4 cm sin incidencias. Tres meses después de la intervención no se detectan complicaciones.



Conclusiones: El caso expuesto ilustra las posibles complicaciones asociadas a la ingesta de cuerpos extraños y su manejo. La actitud expectante para la progresión del objeto hasta su salida espontánea por ano es el escenario más frecuente. La retirada endoscópica del cuerpo extraño es el tratamiento de elección si están alojados en esófago, estómago o impactados en colon sin progresión, siempre y cuando no existan datos de perforación asociada. Si el cuerpo extraño provoca una perforación intestinal, precisa cobertura antibiótica y tratamiento quirúrgico urgente. La técnica quirúrgica empleada depende de la localización de la perforación, del tiempo de evolución y de las condiciones locales.