




Cirugía Española

www.elsevier.es/cirugia



P-664 - MALROTACIÓN INTESTINAL MANIFESTADA COMO CUADRO SUBOCLUSIVO EN EL PACIENTE ADULTO

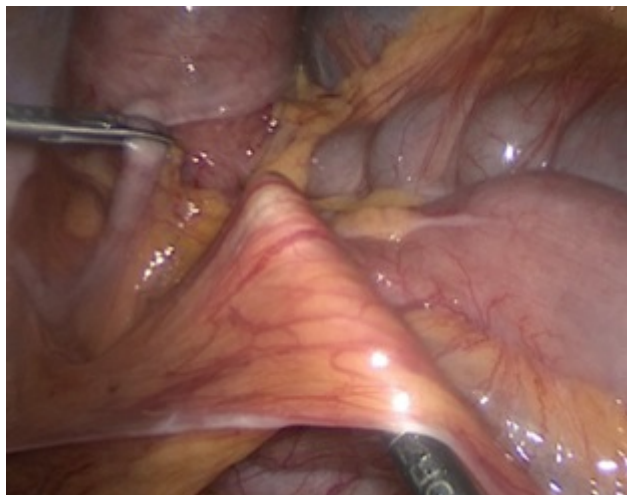
Marani, Héctor Ivo; Ramos Acero, Clara; Masvidal Calpe, Ramon; Veste, Vasile; Martínez Torres, Joaquim; Picart Sola, Guillem; Salomo Fonoll, Oriol

Fundació Hospital d'Olot-Comarcal de la Garrotxa, Olot.

Resumen

Introducción: El término malrotación intestinal se emplea comúnmente para describir un amplio espectro de defectos congénitos de la rotación del intestino medio. Debido a una rotación intestinal incompleta, falta la amplia inserción mesentérica normal, lo que permite que el intestino se gira a lo largo de la arteria mesentérica superior. Como consecuencia del fracaso de la rotación intestinal, el colon ascendente permanece en el abdomen superior y las inserciones peritoneales del colon ascendente se mantienen. Las bandas peritoneales (bandas de Ladd) cruzan la 2ª o 3ª porción del duodeno para insertarse en la pared lateral del abdomen, y puede producirse una obstrucción duodenal.

Caso clínico: Varón de 68 años con antecedente de EPOC, valvulopatía mitral con prótesis mecánica, FA, quistes renales bilaterales, HTA, anemia ferropénica, consulta en Urgencias por dolores epigástricos y ambos flancos que el último mes son más frecuentes e intensos durante la noche al acostarse y calman con la sedestación asociado con pérdida de peso; es hospitalizado y se solicita tomografía axial computada (TAC) abdominal observándose rotación de la 4ª porción duodenal y primeras asas de yeyuno al hemiabdomen derecho y rotación de vasos mesentéricos con imagen de "Whirlpool sing" estos hallazgos corresponden a una malrotación intestinal del tipo incompleta (el intestino ocupa una posición intermedia entre la no rotación y lo normal). Se indica intervención quirúrgica urgente diferida que confirma el diagnóstico y se realiza como procedimiento la intervención de Ladd (sección de bandas de Ladd, desrotación mesentérica y apendicectomía) por laparoscopia y reconvertida abierta. El paciente presenta un curso postoperatorio correcto.



Discusión: La malrotación intestinal es diagnosticada y tratada en 90% de los casos antes del año de vida, en el adulto es una patología rara, difícil de diagnosticar debido a la incidencia que en autopsias es de 3 por cada 10.000; se manifiesta principalmente como cuadros agudos o subagudos de oclusión intestinal debidos a la volvulación del intestino delgado en torno a los vasos mesentéricos como en nuestro caso y el diagnóstico llega a través del TAC abdominal como estudio complementario de primera instancia y la confirmación con su tratamiento mediante la cirugía de Ladd. Esta cirugía descrita en 1936 por el Dr. William Ladd consta de 4 pasos: evisceración de intestino, reducción del vólvulo en sentido antihorario, lisis de bandas peritoneales y apendicectomía. En nuestro caso y la revisión de otros en la bibliografía concluyen que es una patología rara en el adulto pero a tener en cuenta por sus consecuencias graves si no se detecta a tiempo.