




# Cirugía Española

[www.elsevier.es/cirugia](http://www.elsevier.es/cirugia)



## P-669 - TORSIÓN PRIMARIA E INFARTO DEL OMENTO MAYOR: TRATAMIENTO CONSERVADOR

*Medina Gallardo, Nolberto-Adrian; Curbelo Peña, Yuhamy; Stickar, Tomás; Gardenyes, Julia; de Castro Gutiérrez, Xavier; Dardano, Andrés; Palau, Tonia; Vallverdu Cartie, Helena*

*Hospital Universitario de Vic, Vic.*

### Resumen

**Introducción:** El infarto del omento mayor, sea por torsión primaria o secundaria, es una causa rara de dolor abdominal agudo. La torsión omental primaria se produce cuando un segmento móvil, espeso de omento, gira alrededor de un punto fijo proximal en ausencia de patología intrabdominal. Por otro lado, la torsión secundaria se asocia con una serie de condiciones preexistentes, siendo la más común la hernia inguinal. Clínicamente puede imitar un cuadro de apendicitis o colecistitis agudas, por lo que debe tenerse en cuenta en el diagnóstico diferencial. Si bien la laparoscopia puede ayudar en el diagnóstico y tratamiento, se puede evitar la cirugía de manera segura después del diagnóstico radiológico, con excelentes resultados en el seguimiento.

**Caso clínico:** Presentamos el caso de un hombre de 42 años, que consultó en Urgencias por dolor en hemiabdomen derecho, con marcadores inflamatorios elevados en la analítica sanguínea. La exploración radiológica por TC abdominal mostró infarto omental por torsión. El paciente evolucionó favorablemente con tratamiento conservador.

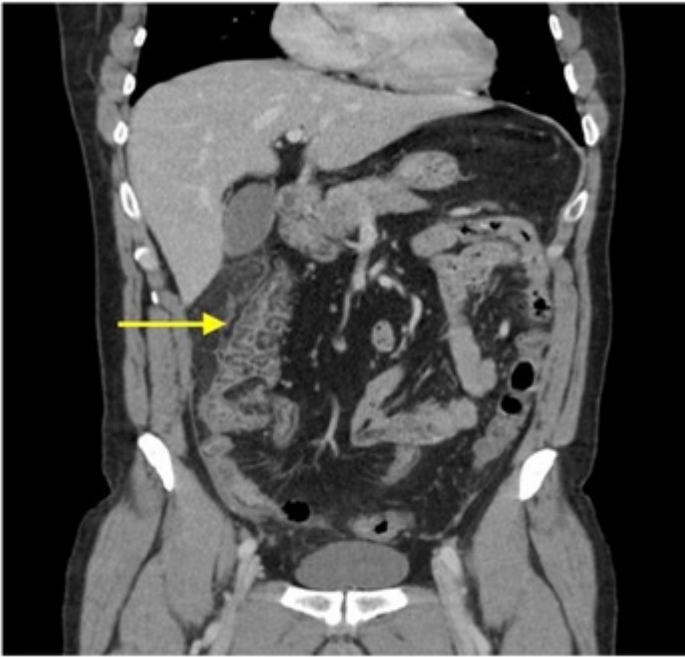

Fig 1

**Discusión:** A la falta de guías definitivas para su manejo, creemos que las directivas oportunas para su tratamiento descansan en las características del cuadro clínico y datos complementarios con los que se cuente en cada caso particular. De todos modos, el diagnóstico diferencial de infarto omental debería ser incluido en los casos de dolor abdominal de presentación aguda en pacientes con poca afectación del estado general y aparición de "ocupación" o masa sobre todo del lado derecho. Si bien al abordaje laparoscópico es atractivo tanto en los casos en que se realiza por sospecha de otra patología o en aquellos en los que se cuenta con el diagnóstico imagenológico, el tratamiento conservador debe ser considerado en el escenario de un diagnóstico positivo por pruebas de imagen, ya que evita un tratamiento quirúrgico que puede ser innecesario.