



# Cirugía Española



[www.elsevier.es/cirugia](http://www.elsevier.es/cirugia)

## P-796 - DIAGNÓSTICO Y TRATAMIENTO DE MASAS RETROPERITONEALES INCIDENTALES: SCHWANNOMA

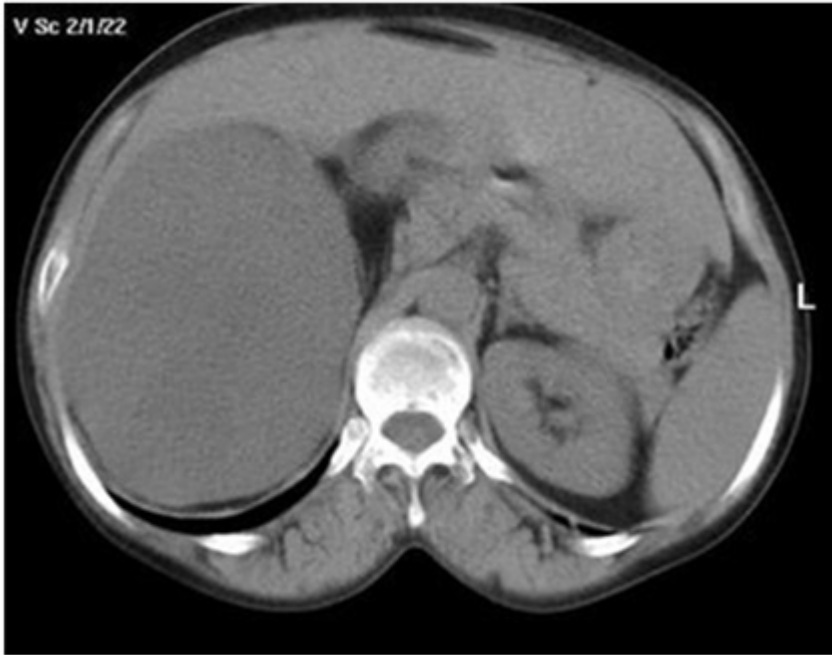
Zanfaño Palacios, Jesús; Reoyo Pascual, José Felipe; Santos González, Jorge Félix; Sánchez Pedrique, Isabel; Cartón Hernández, Carlos; Álvarez Llamas, Irene; Martín Acebes, Fernando; Sánchez Manuel, Francisco Javier

Hospital Universitario, Burgos.

### Resumen

**Introducción:** Presentamos el caso de una gran masa retroperitoneal y cómo se abordó el diagnóstico y tratamiento del mismo. Se realiza una bibliográfica del schwannoma, diagnóstico y tratamiento, así como métodos en el diagnóstico diferencial con otras masas retroperitoneales incidentales.

**Caso clínico:** Exponemos el caso de una mujer de 58 años que en una imagen TAC presenta una masa retroperitoneal de 4,8 × 4,4 × 6,8 cm. Como antecedentes presentaba un carcinoma ductal infiltrante de mama (que se trató por medio de mastectomía) y enfermedad de Graves (se realizó tiroidectomía subtotal). La paciente únicamente presentaba molestias inguinales. Ante las dudas diagnósticas y dado que las pruebas utilizadas no podían descartar malignidad, se decidió realizar una exploración diagnóstica-terapéutica en quirófano. En dicha exploración se realizó la resección de la tumoración retroperitoneal que se encontraba en fosa ilíaca derecha. El postoperatorio cursó sin incidencias. Los resultados de la anatomía patológica mostraron una proliferación de células fusiformes con núcleos irregulares, con mínimo índice proliferativo, y positividad para el marcador S-100, confirmando de esta manera el diagnóstico de schwannoma retroperitoneal sin signos de malignidad. El schwannoma es un tumor originario de las células de Schwann, proveniente del neuroectodermo. Su localización a nivel retroperitoneal es extremadamente rara (1-2% de las masas retroperitoneales). Suele ser más frecuente en mujeres de edad media (20-50 años). Su diagnóstico es complejo, siendo la resonancia magnética la prueba ideal, así como la toma de biopsias. Sin embargo, solamente el 16% de dichos tumores se diagnostican por medio de una prueba preoperatoria, por lo que el tratamiento quirúrgico es diagnóstico y terapéutico al mismo tiempo. El pronóstico es bueno, siendo la recidiva la complicación más frecuente. El schwannoma benigno no lleva mortalidad asociada, a diferencia de la estirpe maligna, que presenta muy mal pronóstico.



**Discusión:** Ante el descubrimiento de una masa retroperitoneal, debemos realizar un diagnóstico diferencial basado en pruebas de imagen. El schwannoma, aunque poco frecuente, debe ser tenido en cuenta. No obstante la cirugía es requerida en la mayoría de los casos para poder realizar un diagnóstico preciso. La resección del tumor es suficiente tratamiento en la estirpe benigna, ya que su complicación más frecuente es la recidiva.