




Cirugía Española



www.elsevier.es/cirugia

P-785 - HERNIA INGUINAL BILATERAL COMO PRIMERA MANIFESTACIÓN DE LIPOSARCOMA GIGANTE

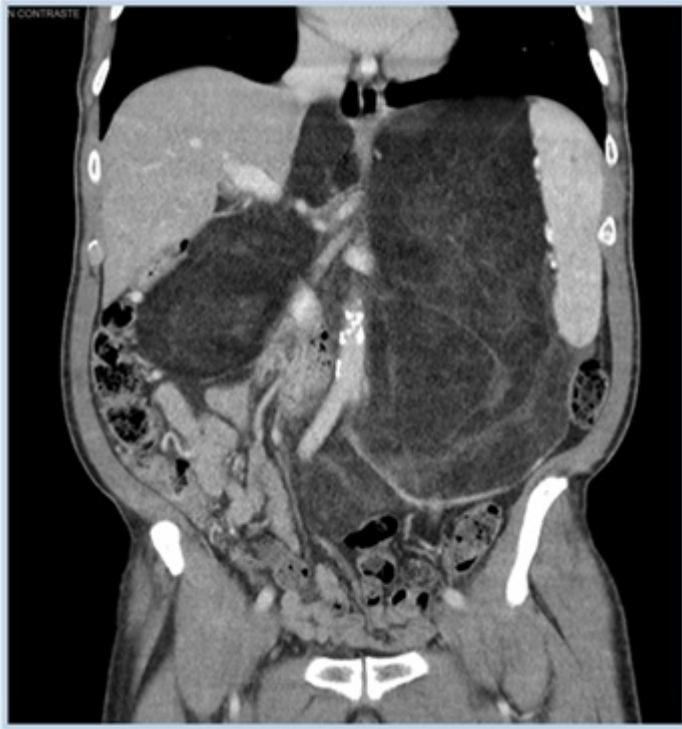Bernabeu Herraiz, Cristina; Martínez Guerrero, Elena; Rodríguez Cazalla, Lorena; Madrid Baños, Beatriz; Aparicio Navarro, Javier; Candela Gomis, Asunción; Morales Calderón, Miguel; Compañ Rosique, Antonio

Hospital Universitario San Juan de Alicante, San Juan de Alicante.

Resumen

Introducción: El liposarcoma es el sarcoma retroperitoneal más frecuente, generalmente de crecimiento lento y sintomatología inespecífica, siendo poco frecuente su debut como una hernia inguinal bilateral. La hernia inguinal es una de las patologías más frecuentes en la práctica clínica del cirujano, cuya etiología está asociada en ocasiones a una patología intrabdominal.

Caso clínico: Varón de 78 años de edad, sin antecedentes de interés que consultó por una hernia inguinal bilateral sin otra sintomatología asociada. Fue intervenido del lado derecho en primer lugar realizándose una hernioplastia vía anterior según Lichtenstein sin incidencias. En la revisión en consultas externas al mes refirió aumento de tamaño de la hernia izquierda y molestias inespecíficas a nivel epigástrico y cuadro constitucional, palpándose una masa a la exploración. El TAC abdominal mostró una masa de 30 × 30 cm sugestiva de liposarcoma retroperitoneal, realizándose una exéresis sin incidencias, cuya anatomía fue informada de liposarcoma bien diferenciado con áreas de liposarcoma mixoide.



Discusión: La hernia inguinal puede ser la manifestación inicial de una patología intrabdominal, lo que debe ser tenido en cuenta realizándose una anamnesis y exploración adecuada, para realizar un diagnóstico correcto.