



# Cirugía Española



[www.elsevier.es/cirugia](http://www.elsevier.es/cirugia)

## P-765 - LEIOMIOSARCOMAS VASCULARES DEL RETROPERITONEO: EXPERIENCIA EN NUESTRO CENTRO

*Sacoto Urgilez, David Gonzalo; Artigas Raventós, Vicente; Rodríguez Blanco, Manuel; Romero Carro, José María; Cerdán Riart, Gemma; Martín Arnau, Ana Belén; Moral Duarte, Antonio*

*Hospital de la Santa Creu i Sant Pau, Barcelona.*

### Resumen

**Introducción y objetivos:** Los leiomiomas (LMS) de origen vascular representan tan solo el 0,5% de todos los Sarcomas y su localización más frecuente se sitúa en la vena cava inferior (VCI). Son de presentación clínica inespecífica por lo que el diagnóstico es generalmente tardío. Hasta la actualidad tan solo han sido descritos unos 350 casos. La cirugía radical R0 es el tratamiento de elección para el control local de la enfermedad. A pesar de ello la recurrencia es frecuente y el pronóstico malo. Aportamos nuestra experiencia como centro de referencia de sarcomas y una revisión del tema.

**Métodos:** Análisis retrospectivo de una cohorte de seguimiento de pacientes con LMS venosos intervenidos en nuestro centro entre 1995 y 2017 (22 años). Se analiza el tipo de intervención, las complicaciones, la recurrencia radiológica, la tasa de re-operación, la supervivencia libre de enfermedad y supervivencia global.

**Resultados:** Fueron valorados un total de 9 pacientes con una edad promedio de 54,1 años (33-74), todas mujeres y con un riesgo quirúrgico ASA 3 (60% de morbilidad). Dos pacientes presentaban metástasis pulmonares al diagnóstico. El 22% recibió tratamiento neoadyuvante. En un caso la cirugía fue por abordaje laparoscópico. El tiempo medio operatorio fue de 248 minutos (210-360). La resección R0, R1, R2 se dio en el 44,4%, 55,6% y 0% respectivamente. En 7 casos la resección fue "en bloque". No hubo re-intervenciones. Las complicaciones según clasificación de Clavien-Dindo fueron de una media de 1, con una estancia media hospitalaria de 14 días (7-46). No mortalidad post operatoria. En el seguimiento, 23% de los pacientes presentaron recurrencia local, en el 71,4% de los casos la recaída fue en forma de metástasis pulmonares y un paciente presentó metástasis mamaria y posteriormente hepática. Hasta la fecha, un 11% se mantienen en remisión completa con un mínimo de 24 meses de seguimiento. La supervivencia libre de enfermedad fue de 13,3 meses. La supervivencia global fue del 56% con una supervivencia media de 52 meses (12-116). Una paciente falleció al año de la cirugía por otra causa, sin presentar progresión del leiomioma. No hubo diferencias estadísticamente significativas cuando comparamos el tipo de resección (R1/R0) con la recaída y supervivencia  $p \leq 0,05$ .

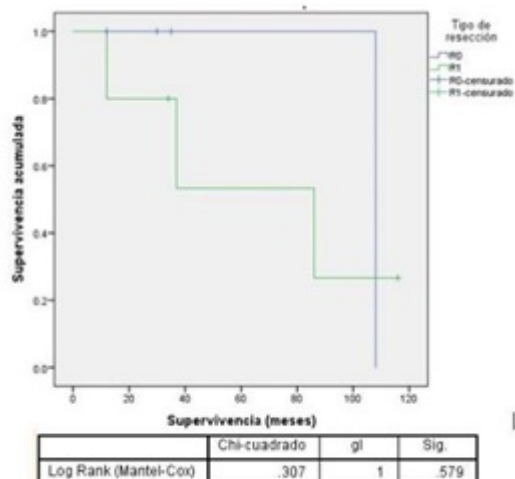


Figura1: Recaída y supervivencia según estimador de Kaplan Meier

**Conclusiones:** Los LMS vasculares del retroperitoneo son tumores raros y habitualmente agresivos. El control quirúrgico local mediante cirugía radical R0. A pesar del alto índice de recidiva, especialmente metastásica, su asociación a un tratamiento con quimioterapia  $\pm$  radioterapia, es la opción terapéutica que aporta los mejores resultados.