



# Cirugía Española



[www.elsevier.es/cirugia](http://www.elsevier.es/cirugia)

## P-771 - TUMOR GLÓMICO GÁSTRICO: UN RETO DIAGNÓSTICO EN EL PACIENTE CON DOLOR ABDOMINAL. PRESENTACIÓN DE UN CASO

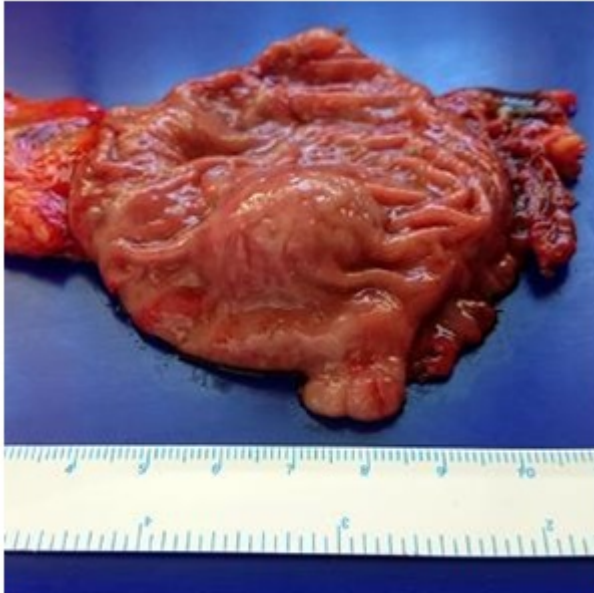
*Arias Romano, Alberto Jesús; Puya Gamarro, Marina; Rodríguez Lobalzo, Sergio Adrián; Bercedo Martínez, Julio; Pereda Salguero, Teresa; Gándara Adán, Norberto*

*Hospital Costa del Sol, Marbella.*

### Resumen

**Introducción:** Los tumores glómicos son neoplasias originadas en las células de músculo liso de las arteriolas de los cuerpos glómicos, presentes en la dermis y tejido subdérmico. Sin embargo, su presentación en el tracto digestivo es muy infrecuente. Suelen tener un comportamiento benigno, por lo que generalmente se puede extirpar con resecciones más limitadas. Sin embargo, el diagnóstico preoperatorio de esta entidad supone un reto por la dificultad de obtener una muestra adecuada.

**Caso clínico:** Presentamos el caso de una mujer de 41 años sin antecedentes de interés, que consulta por epigastralgia. Se solicitó gastroscopia, que se completó con ecoendoscopia, apreciándose lesión subepitelial en antro gástrico, de 19 × 19 mm, sobre la que se realizó punción transgástrica con aguja fina. El estudio anatomopatológico presenta proliferación de células pequeñas, uniformes, sin atipia, dispuestas alrededor de vasos dilatados, con morfología e inmunofenotipo de tumor glómico. En TC de extensión, se aprecian lesiones hepáticas no caracterizables, sugestivas de metástasis por RMN, que se biopsiaron, sin evidencia de neoplasia. Dada la cercanía al píloro, se realizó antrectomía y reconstrucción en Y de Roux por laparoscopia, presentando evolución postoperatoria satisfactoria. El estudio histológico definitivo, confirmó el diagnóstico preoperatorio de TGG intramuscular, de 1,5 cm y bordes de resección libres.



**Discusión:** Los TGG, tienen discreta predilección por el sexo femenino y suponen del 1-2% de los tumores gástricos benignos, con una frecuencia 100 veces menor que el GIST gástricos. Suelen presentarse como tumores benignos, aunque se ha descrito malignización en algunos casos. La clínica principal es epigastralgia o dispepsia hasta en el 50% de pacientes, como es nuestro caso. También pueden manifestarse con hemorragia digestiva. El diagnóstico preoperatorio es complejo en la mayoría de los casos. Las técnicas de imagen ayudan en la caracterización de dichas neoplasias, aunque el diagnóstico definitivo lo proporciona el estudio anatomopatológico. Sin embargo, resulta difícil obtener una muestra adecuada que permita el diagnóstico preoperatorio. De hecho, en la mayoría de los casos publicados, el diagnóstico se realiza sobre la pieza quirúrgica. En nuestro trabajo, la paciente fue diagnosticada preoperatoriamente mediante punción con aguja fina guiada por ecoendoscopia. El hallazgo inmunohistoquímico característico del TGG es la positividad para calponina, caldesmón, colágeno IV y actina de músculo liso; y negatividad para cromogranina, desmina y sinaptofisina, permitiendo diferenciarlo de otras neoplasias como tumores neuroendocrinos, GIST o linfoma gástrico entre otros. El tratamiento es quirúrgico. Para lesiones < 3 cm, se propone la enucleación endoscópica o resección en cuña. En tumores > 3 cm, sospechosos de malignidad, muy próximos al píloro o en curvatura menor, puede ser necesaria algún tipo de resección gástrica, como es el caso descrito. Dado que el TGG es una entidad extremadamente rara (unos 300 casos publicados), no existen guías clínicas acerca del seguimiento de estas lesiones. Nuestra paciente fue valorada en consulta a los 3 meses, encontrándose asintomática.