



# Cirugía Española



[www.elsevier.es/cirugia](http://www.elsevier.es/cirugia)

## VP-040 - APENDICECTOMÍA LAPAROSCÓPICA EN DECÚBITO LATERAL IZQUIERDO EN PACIENTE CON MIOMA UTERINO DE GRAN TAMAÑO

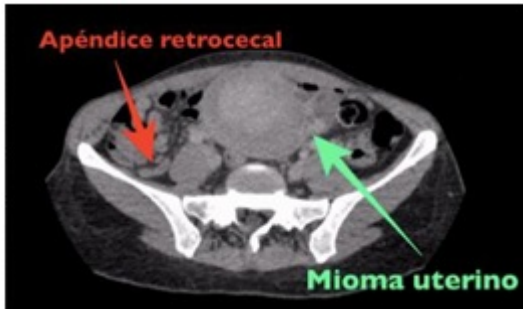
*Morante Perea, Ana Pilar; Priego, Pablo; González, Alberto; Cuadrado, Marta; García Moreno, Francisca; Galindo, Julio; Lobo, Eduardo*

*Hospital Ramón y Cajal, Madrid.*

### Resumen

**Introducción:** El abordaje laparoscópico del colon derecho en decúbito lateral izquierdo ha sido empleado en cirugía oncológica por escasos autores. Presentamos el abordaje laparoscópico en decúbito lateral izquierdo de una apendicitis aguda en una mujer con un mioma uterino de gran tamaño.

**Caso clínico:** Presentamos el caso clínico de una mujer de 45 años que acudió al Servicio de Urgencias por dolor abdominal de 24 horas de evolución asociado a febrícula. Portadora de un DIU por metrorragias secundarias a un mioma uterino de gran tamaño en seguimiento por ginecología. En la exploración física destacaba dolor a la palpación superficial y profunda en fosa ilíaca derecha, con Blumberg y Rovsing positivos, y masa móvil de 10 cm en hipogastrio no dolorosa. Analíticamente presentaba leucocitosis y en el TAC abdominal se evidenció una apendicitis aguda retrocecal no complicada. Tras valoración por Ginecología, se descartó complicación del mioma uterino por lo que se decidió realización de apendicectomía laparoscópica. Debido al gran tamaño del mioma uterino, se decidió realizar una apendicectomía laparoscópica en decúbito lateral izquierdo para facilitar la exposición de la región ileocecal y desplazar así el útero miomatoso a fosa ilíaca izquierda. Tras el sondaje vesical, se accedió a la cavidad peritoneal con un Hasson en región periumbilical izquierda, un trócar de 12 mm en hipocondrio derecho y un trócar de 5 mm en hipogastrio. El apéndice retrocecal se visualizó fácilmente gracias a que el útero quedó desplazado a fosa ilíaca izquierda. Se realizó una apendicectomía de punta a base, con ligadura de los vasos del mesoapéndice con clips y de la base apendicular con endo-GIA 45 mm carga azul. El apéndice ileocecal fue extraído en bolsa. La evolución postquirúrgica fue satisfactoria, con tolerancia oral adecuada a las 6 horas de la intervención. Los parámetros analíticos se normalizaron tras 24 horas de ingreso por lo que fue dada de alta hospitalaria. El resultado anatomopatológico mostró un apéndice ileocecal con cambios inflamatorios flemonosos.



*Imagen de TAC abdominal con apéndice retrocecal aumentado de tamaño y mioma uterino de 10 cm.*

**Discusión:** El abordaje laparoscópico en decúbito lateral izquierdo puede facilitar la apendicetomía en casos de apendicitis retrocecales y en pacientes con úteros miomatosos de gran tamaño como el presentado en este caso clínico.