



P-101 - RETRASO EN EL DIAGNÓSTICO DE CÁNCER TIROIDEO AVANZADO DURANTE LA PANDEMIA POR COVID-19: A RAZÓN DE DOS CASOS

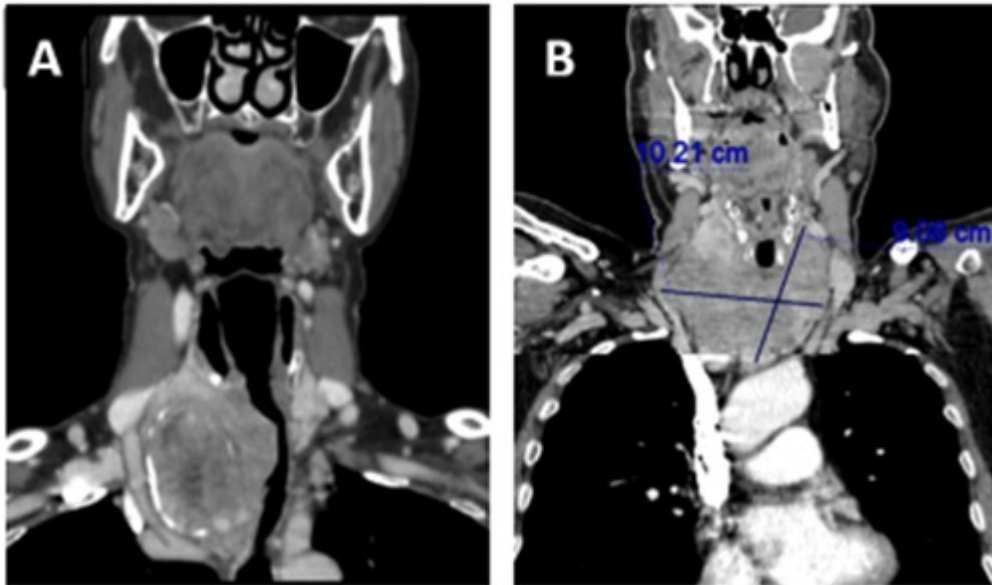
Torremocha, Clara; Franco, Mariano; Carrión, Ana; Costa, David; García Vega, Celia; Ruíz López, Joaquín; Hernández Bermejo, David; Ramía Ángel, José Manuel

Hospital General Universitario, Alicante.

Resumen

Introducción: Se ha observado un retraso en las pruebas diagnósticas y cirugía electiva de patología tiroidea, lo que puede asociar un diagnóstico y tratamiento tardíos. Presentamos dos casos de cáncer tiroideo avanzado con infiltración traqueal con retraso diagnóstico durante la pandemia COVID-19.

Casos clínicos: El primer caso, se trata de una mujer de 76 años que acude a urgencias refiriendo estridor laríngeo progresivo y astenia desde que sufrió infección por COVID-19 cinco meses antes, por lo que se había tratado como síntomas residuales. A la exploración, se evidencian ruidos espiratorios y dificultad para el habla con buena saturación. No mejora tras tratamiento por lo que ingresa en Medicina interna para seguir con estudio. Tras valoración Otorrinolaringología y TC cérvico-torácico, es diagnosticada de gran bocio multinodular endotorácico a expensas de lóbulo tiroideo derecho (5,7 × 5 × 4,6 cm) con compresión y desplazamiento de tráquea e hipertiroidismo subclínico asociado. Ingres a cargo de Cirugía torácica (CT), que realiza broncoscopia observando 3 lesiones en tercio proximal de tráquea que se biopsian (carcinoma folicular) y se realiza fotoresección. Se realiza resección de tráquea más anastomosis y tiroidectomía total con vaciamiento ganglionar cervical por parte de Cirugía general. AP: carcinoma folicular tiroideo pobremente diferenciado PT4A PNx. Resección de tráquea con márgenes libres. En el posoperatorio, la paciente presenta neumotórax a tensión derecho con parada cardiorrespiratoria que se soluciona tras colocación de drenaje. Se realiza tratamiento con radioyodo dos meses después. PET-TC a los diez meses: recidiva tumoral extensa en lecho quirúrgico y ganglionar con metástasis pulmonares y óseas. Actualmente en tratamiento con lenvatinib. El segundo caso, es un hombre de 67 años con disfonía de más de un año de evolución y posteriormente estridor y disnea, que finalmente es valorado por Otorrinolaringología, tras retraso por pandemia COVID-19. A la exploración, se palpa masa cervical anterior adherida a planos profundos. TC: lesión tiroidea neoplásica (10 × 9 cm) endotorácica con invasión traqueal. Fibroscopia: infiltración con obstrucción de tercio medio de tráquea. Ingres a cargo de CT y se realiza resección traqueal con anastomosis y tiroidectomía total con linfadenectomía cervical y exéresis de musculatura pretiroidea por parte de Cirugía general. AP: carcinoma papilar multifocal de tiroides pobremente diferenciado T4a. También se realiza tratamiento con radioyodo. PET-TC a los 6 meses: adenopatías laterocervicales bilaterales sospechosas de persistencia-recidiva tumoral. Actualmente, se ha solicitado nueva dosis de radioyodo.



Discusión: Durante pandemia de COVID-19, se ha demostrado un retraso en el diagnóstico de neoplasias, con graves consecuencias. El cáncer tiroideo cursa con una historia natural indolente, por lo que la mayoría de procedimientos no son urgentes. Según la última guía de manejo de nódulos y cáncer tiroideo durante la pandemia COVID-19, recomienda aplazar pruebas y cirugía durante la fase aguda de la pandemia, pero priorizando según la agresividad tumoral (enfermedad rápidamente progresiva, grandes metástasis regionales o a distancia o sospecha de dediferenciación). Aunque datos recientes indican que la infección por COVID-19 estimula respuestas inflamatorias e inmunitarias en la glándula tiroides, aún no hay evidencia que se asocie con el desarrollo de cáncer tiroideo.