



P-133 - ENFOQUE DIAGNÓSTICO Y TERAPÉUTICO DE LA FÍSTULA TRAQUEOESOFÁGICA COMO COMPLICACIÓN TRAS ENDOPRÓTESIS EN ESTENOSIS POSQUIRÚRGICA. A PROPÓSITO DE UN CASO

Arranz Jiménez, Raquel; Galindo Álvarez, Julio; Cuadrado Ayuso, Marta; Priego Jiménez, Pablo; Blázquez Hernando, Luis Alberto; Barberá Durbán, Rafael; Moreno Mata, Nicolás; Fernández Cebrián, José María

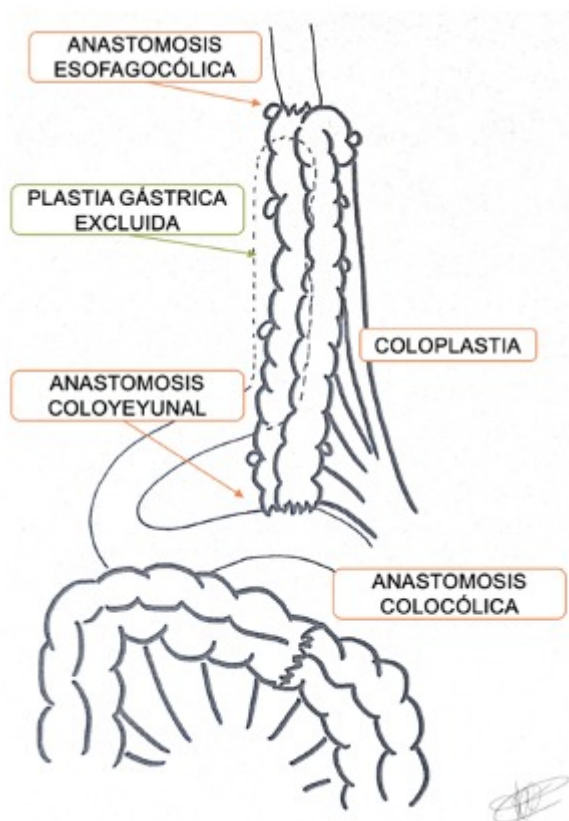
Hospital Ramón y Cajal, Madrid.

Resumen

Introducción: Las fístulas traqueoesofágicas (FTE) son una comunicación entre la tráquea y el esófago, una complicación poco frecuente con elevada morbimortalidad. La mayoría son secundarias a un proceso tumoral y la etiología benigna más frecuente es la relacionada con una intubación prolongada, seguidas de las secundarias a procedimientos quirúrgicos o endoscópicos. Las pruebas diagnósticas son una broncoscopia y una panendoscopia oral (PEO). En pacientes con intolerancia oral se indica una tomografía computarizada (TC) cervicotorácica. El manejo terapéutico debe ser multidisciplinar y habitualmente precisa de un tratamiento quirúrgico. Si el defecto es pequeño se puede indicar la reparación primaria. Actualmente no hay guías clínicas que determinen el manejo estandarizado dado la poca incidencia y la variación en función de los centros.

Caso clínico: Varón de 56 años con estenosis severa esofágica secundaria a ingesta de cáusticos. Tras un manejo inicial endoscópico fallido se indica esofagectomía total McKeown con plastia gástrica y anastomosis esofagogástrica (AEG) cervical. Posteriormente presenta disfagia compatible con estenosis de la anastomosis tratada con dilataciones repetidas y dos prótesis AXIOS®. Es portador de una yeyunostomía de alimentación. A los 8 meses reingresa por cuadro compatible con FTE que se confirma con pruebas complementarias. Se mantiene con nutrición por yeyunostomía y se solicita traslado a hospital de referencia con disponibilidad de equipo multidisciplinar. Se completa estudio en nuestro centro con TC toracoabdominopélvico, PEO, colonoscopia y fibrobroncoscopia. Las pruebas confirman una FTE de 5-7 mm en la pars membranosa, por encima de las prótesis AXIOS® a nivel de T1-T2. En la PEO se visualiza estenosis puntiforme obstructiva. Se realiza la intervención quirúrgica de forma conjunta entre los Servicios de Cirugía General y Digestivo, Cirugía Torácica y Otorrinolaringología. Se inicia la exploración cervical con intensa fibrosis y apertura de la AEG previa con extracción de las prótesis AXIOS®. Se realiza resección de la cabeza clavicular izquierda y Friedrich sobre defecto traqueal, con sutura primaria simple. Se desinserta la AEG y se cierra el muñón gástrico. Mediante laparotomía media se confecciona la coloplastia (test de isquemia con clampaje de arteria cólica media) con irrigación dependiente de la cólica izquierda. Se diseña el espacio retroesternal para ascender la plastia. Se realiza anastomosis esofagocólica cervical con interposición de apéndices epiploicos aislando la sutura traqueal. Se completa la reconstrucción con anastomosis coloyeyunal y colocólica. Se mantiene la yeyunostomía. En el posoperatorio se realiza EGD (que confirma mínima fuga con control en consultas externas a los 15

días con imagen de disinergia deglutoria sin fuga. Estos hallazgos se confirman con una broncoscopia y una PEO, ambas sin alteraciones.



Discusión: El tratamiento de las FTE debe ser consensuado por un equipo multidisciplinar y, debido a su variedad y complejidad, se podrá tener que decidir intraoperatoriamente. En caso de FTE con orificios traqueales de pequeño tamaño la sutura primaria simple puede ser una opción eficaz. La anastomosis coloesofágica es una anastomosis que, realizada en centro de alto volumen, es segura con tasas bajas de morbimortalidad asociadas.