



Cirugía Española



www.elsevier.es/cirugia

P-194 - VÓLVULO GÁSTRICO EN UNA HERNIA DE BOCHDALEK. REVISIÓN DEL ABORDAJE TERAPÉUTICO A PROPÓSITO DE UN CASO CLÍNICO

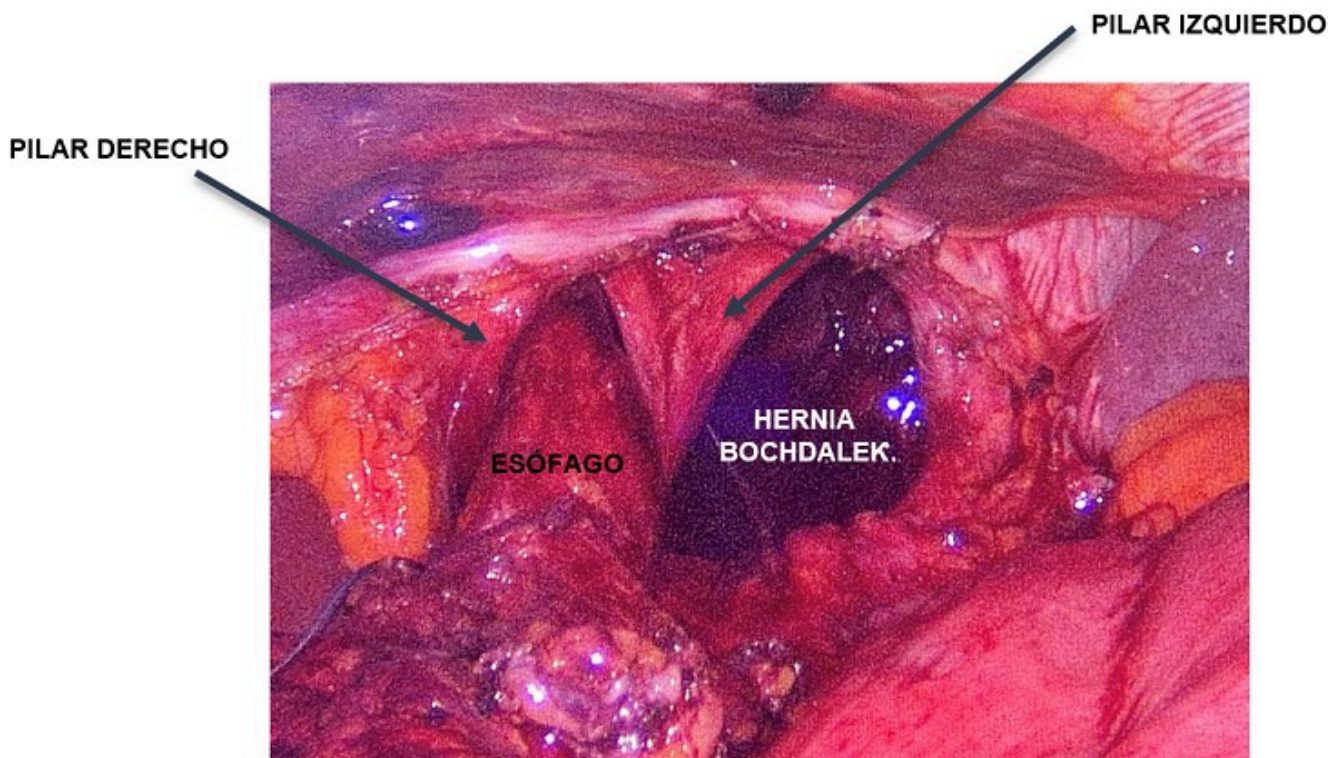
López de Lerma Martínez de Carneros, Clara; Calero Amaro, Alicia; Caravaca García, Iban; Quinto Llopis, Saray; Lario Pérez, Sandra; Sanchís López, Antonio; Díaz Lara, Carlos; Lacueva Gómez, Francisco Javier

Hospital General Universitario, Elche.

Resumen

Introducción: El vólvulo gástrico es una entidad rara que puede suponer un reto diagnóstico-terapéutico. Las causas más frecuentes son la hernia paraesofágica en el adulto y las diafragmáticas congénitas en niños (Morgani y Bochdalek). Clínicamente se presenta con dolor abdominal asociado a náuseas y vómitos. Si se le añade la imposibilidad de introducir una sonda nasogástrica se denomina tríada de Borchardt, presente en un 70% de los pacientes. Presenta una mortalidad elevada debido al riesgo de isquemia y necrosis gástrica. Por lo tanto, es importante identificarlo precozmente y realizar una devolvulación con reparación del defecto anatómico si es posible.

Caso clínico: Mujer de 77 años con antecedentes de HTA y cesárea que acudió a urgencias por dolor epigástrico no irradiado con náuseas y vómitos de 4 horas de evolución. A la exploración presentaba dolor en epigastrio e hipocondrio izquierdo con timpanismo a este nivel. Analíticamente destacaba una lipasa de 1,32 7U/L y lactato de 4,4 mmol/L. La radiografía de tórax presentaba niveles hidroaéreos en mediastino. El caso se orientó inicialmente como una pancreatitis. Pero ante la persistencia de intenso dolor abdominal se solicitó TC abdominal urgente en que se objetiva vólvulo gástrico mesoaxial con signos de sufrimiento. Se decidió intervención quirúrgica urgente previa colocación de SNG. Se realizó abordaje laparoscópico objetivándose gran dilatación gástrica con antro intratorácico. Se redujo el estómago presentando signos de sufrimiento que recuperó espontáneamente. Tras disección del orificio hiatal se identifica orificio diafragmático izquierdo correspondiente a una hernia de Bochdalek. Se reparó el defecto con una malla biológica. La paciente evolucionó favorablemente en el posoperatorio siendo dada de alta al sexto día posoperatorio. Revisión en consulta con buena evolución.



Discusión: El tratamiento del vólvulo gástrico se basa en la corrección de alteraciones electrolíticas, inserción de sonda nasogástrica, siendo la cirugía el tratamiento definitivo. La intervención consiste en la reducción del estómago a cavidad abdominal y cierre del defecto anatómico asociando, o no, técnica antirreflujo. Si presenta isquemia gástrica precisará gastrectomía con un importante aumento de la morbimortalidad, llegando la mortalidad hasta un 30-50%. Cuando la necrosis se extiende a todo el estómago puede precisarse una esofagostomía y yeyunostomía de alimentación. De ahí la importancia del diagnóstico precoz para evitar la isquemia gástrica. La hernia de Bochdalek es un defecto posterolateral del diafragma que ocurre en la embriogénesis. Debutan clínicamente en la infancia con distrés respiratorio grave y solo un 5-10% pasan desapercibidas hasta adulto donde suele ser asintomática. Independientemente de los síntomas el tratamiento es la reparación quirúrgica. En nuestro caso, el debut es en el adulto en forma de vólvulo gástrico. El vólvulo gástrico es una entidad rara pero letal que puede poner en peligro la vida ya que tiene un alto riesgo de isquemia y necrosis gástrica por lo que es imprescindible su conocimiento. El diagnóstico y tratamiento temprano de esta enfermedad condicionará en gran medida el pronóstico de los pacientes.