



# Cirugía Española

[www.elsevier.es/cirugia](http://www.elsevier.es/cirugia)



## OR-017 - DUODENOPANCREATECTOMÍA CEFÁLICA LAPAROSCÓPICA MEDIANTE TÉCNICA HÍBRIDA: LAPAROSCOPIA/LAPAROTOMÍA. UNA VÍA PARA EL DESARROLLO E IMPLEMENTACIÓN DE LA CIRUGÍA PANCREÁTICA MÍNIMAMENTE INVASIVA

Suárez Muñoz, Miguel Ángel; Roldán de La Rúa, Jorge F.; Hinojosa Arco, Luis C.; Ortega Martínez, Almudena; Álvarez Escribano, M<sup>a</sup> Salud; Gómez Pérez, Rocío; de Luna Díaz, Resi

Hospital Clínico Universitario Virgen de la Victoria, Málaga.

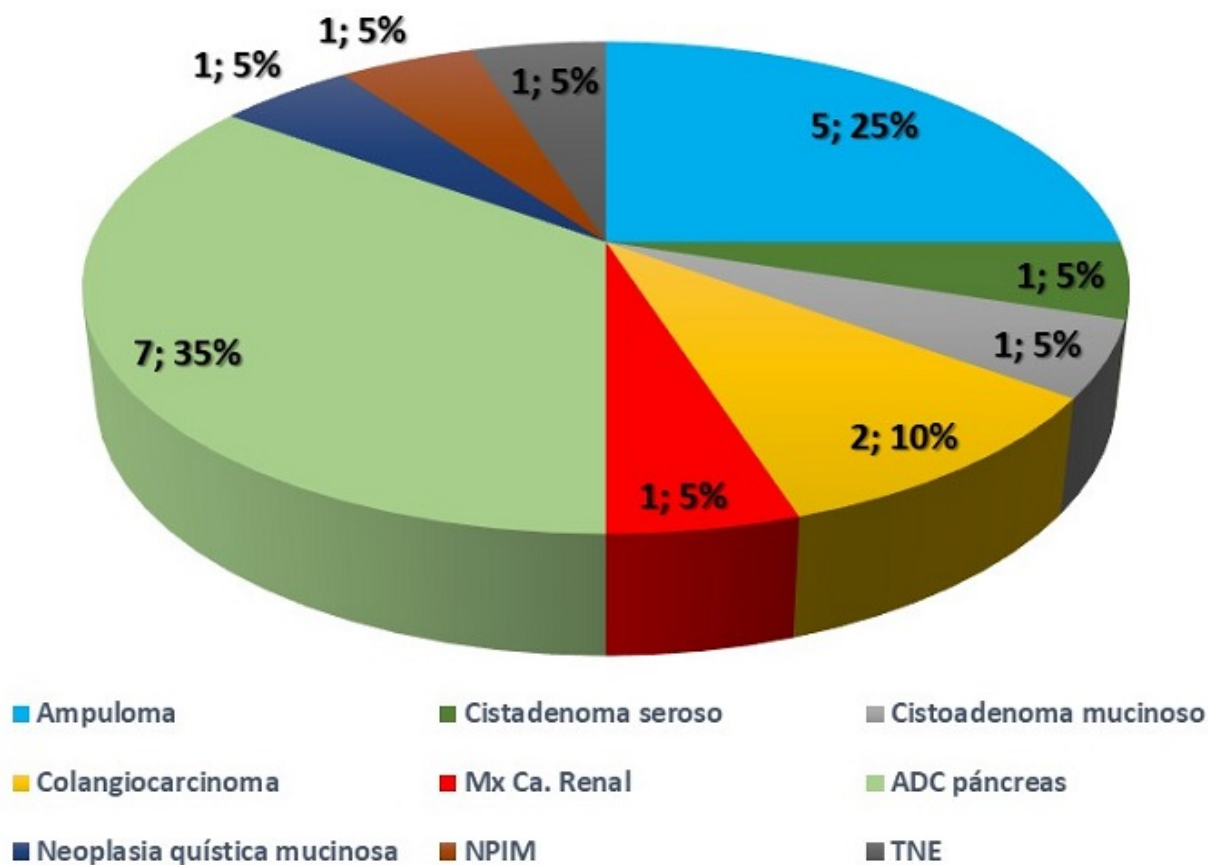
### Resumen

**Introducción:** La incorporación a nuestra práctica clínica de un procedimiento tan exigente como la duodenopancreatectomía cefálica (DPC) laparoscópica es un tema sometido a análisis durante los últimos años. Las dificultades que entraña la realización de la anastomosis pancreática, así como el número mínimo de procedimientos a realizar hasta completar la curva de aprendizaje, hacen complejo también desde el punto de vista de la gestión de los profesionales el cómo llevar a cabo su progresiva integración. En nuestra unidad hemos diseñado una estrategia que nos permite aprovechar nuestra experiencia laparoscópica en relación con la cirugía hepática y supramesocólica (hepatectomía mayor y de segmentos posteriores, gastrectomía, pancreatectomía corporocaudal, esplenectomía...) para la primera fase de la DPC (fase laparoscópica), llevando a cabo posteriormente las 3 anastomosis en cirugía abierta a través de una minilaparotomía media supraumbilical (fase laparotómica).

**Métodos:** En el periodo comprendido entre febrero de 2019 y febrero de 2022 hemos realizado 20 procedimientos de DPC laparoscópica mediante técnica híbrida (laparoscopia/laparotomía). En la fase laparoscópica realizamos el abordaje a la trascavidad, maniobra de Kocher, colecistectomía y linfadenectomía del hilio hepático, control de la arteria gastroduodenal, sección del duodeno proximal para preservación pilórica (estándar en nuestra unidad), y sección del primer asa yeyunal y maniobra de decusación. En la fase abierta (pequeña laparotomía media uniendo trocar supraumbilical y subxifoideo) realizamos la sección del cuello del páncreas, la liberación del mesopáncreas y de la lámina retroportal, y las tres anastomosis. La derivación pancreática depende fundamentalmente del tamaño del Wirsung: pancreatoyeyunostomía Blumgart si Wirsung  $\geq 3$  mm, y pancreatogastrostomía si Wirsung  $\geq 30$ , tumor  $\geq 5$  cm, necesidad de resección vascular, cirugía compleja previa a nivel supramesocólico. Como criterios de contraindicación relativa consideramos fundamentalmente pacientes que han recibido neoadyuvancia y pacientes que han precisado colocación de endoprótesis biliar. En ambos casos por la intensa reacción inflamatoria que ello provoca a nivel del ligamento hepatoduodenal, dificultando la disección de las estructuras.

**Resultados:** La serie está constituida por 11 mujeres (55% de los casos) y 9 hombres (45%), de edades comprendidas entre 46 y 83 años. Los tipos histológicos más frecuentes fueron

respectivamente el ADC de páncreas (35%) y el ampuloma (25%). El tiempo quirúrgico medio fue de 330', las pérdidas hemáticas en todos los casos < 100 ml, sin necesidad de transfusión intraoperatoria en ningún caso. En el 20% de los pacientes (4) realizamos anastomosis pancreatogástrica. Como principales resultados podemos destacar: a) mortalidad a 90 días: cero; b) estancia mediana: 6,5 días (media 8); c) fístula pancreática clínicamente relevante (B/C): 10% (2); d) reintervención: 10% (2); e) reingreso a 90 días: 15% (3); f) complicaciones infecciosas: 15% (3).



**Conclusiones:** La DPC es un procedimiento siempre complejo y nunca exento de complicaciones. En nuestra unidad procuramos seleccionar qué tipo de procedimiento ofrecer a cada paciente en consideración a su patología y comorbilidades y consideramos que el abordaje híbrido nos está permitiendo una integración razonable de la cirugía mínimamente invasiva en este ámbito.