



## OR-015 - RESULTADOS DE UNA SERIE UNICÉNTRICA TRAS LA RESECCIÓN QUIRÚRGICA DE 49 TUMORES BENIGNOS DE AMPOLLA DE VATER

Sorribas, María; Secanella, Luis; Pelaez, Núria; Salord, Sílvia; López, Josefina; Gornals, Joan; Busquets, Juli; Fabregat, Joan

Hospital Universitari de Bellvitge, L'Hospitalet de Llobregat.

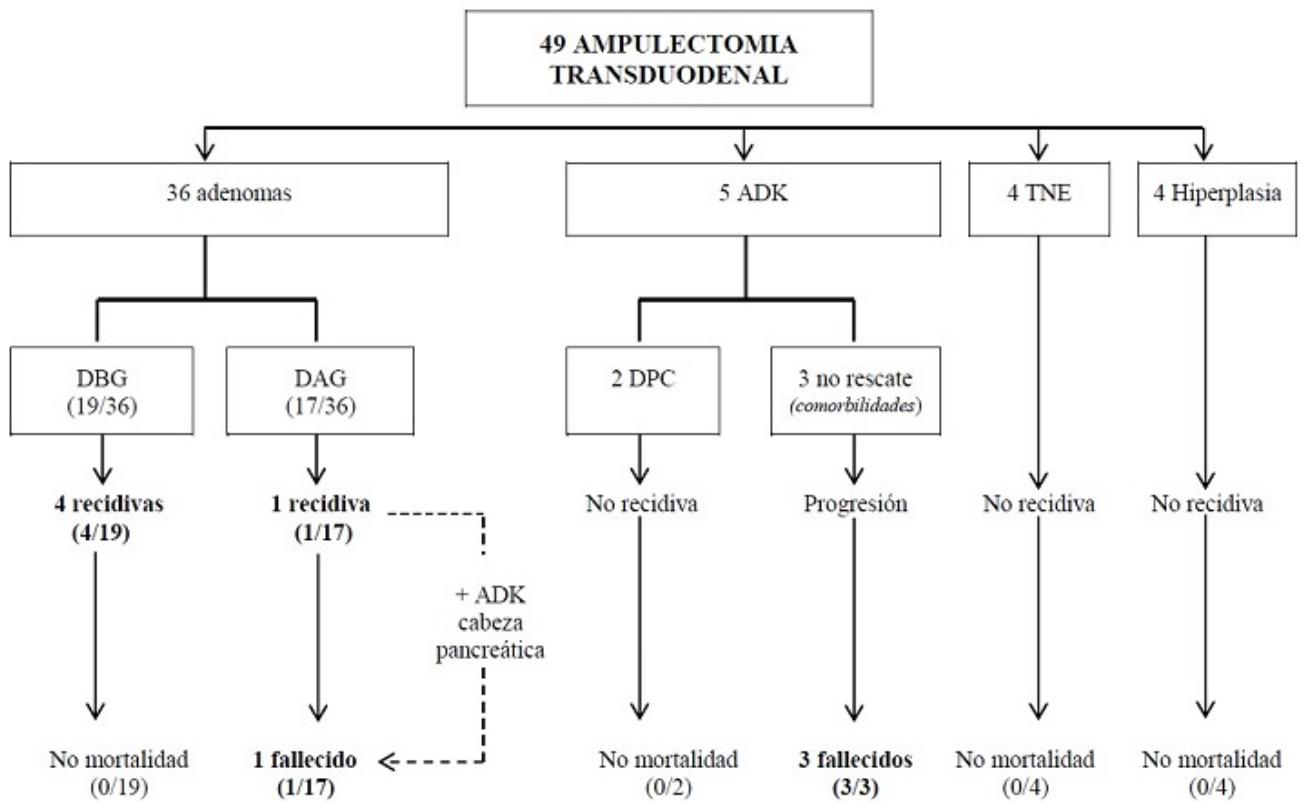
### Resumen

**Objetivos:** El tumor benigno de ampolla de Vater representa un desafío diagnóstico y terapéutico. En este estudio se analizan los resultados a corto y largo plazo en el tratamiento quirúrgico de los tumores benignos de ampolla de Vater.

**Métodos:** Análisis unicéntrico descriptivo de la experiencia en la resección quirúrgica de 49 tumores benignos de ampolla de Vater entre 1996 y 2021. Registro prospectivo de datos demográficos, quirúrgicos y anatomopatológicos; así como la morbilidad, mortalidad posoperatoria y el seguimiento a largo plazo de estos pacientes.

**Resultados:** Se analizan 49 pacientes con resección quirúrgica de lesiones benignas de ampolla de Vater (26 varones, 53,1%, edad media 62,3 años, DE 14). En todos los casos se realizó ampulectomía transduodenal, con necesidad de hepaticoyunostomía en 4 pacientes (8,2%). El tiempo quirúrgico medio fue 253 minutos (DE 51) y la mediana de estancia hospitalaria fue de 12,3 días (rango 6 a 50). La tasa de complicaciones a 30 días fue del 32,7% (16p, Clavien > 3A 4p, 8,1%). Dos pacientes fueron reintervenidos (4%) en contexto de pancreatitis grave y la tasa de reingreso fue del 10,2% (5p), en todos los casos por colección intrabdominal. Un paciente falleció durante el posoperatorio (2%) por complicaciones de pancreatitis aguda grave. El diagnóstico anatomopatológico definitivo más frecuente fue el adenoma de ampolla (36p, 73,5%) en diferentes grados de displasia: bajo grado 52,7% (19/36), alto grado 41,6% (17/36); de los 5 pacientes con diagnóstico final de adenocarcinoma (10,2%), en 2p se realizó duodenopancreatectomía de forma diferida, desestimándose en los otros 3p por comorbilidades o fragilidad clínica. En los ocho enfermos restantes el diagnóstico definitivo fue de tumor neuroendocrino (4p, 8,2%) o lesión hiperplásica (4p, 8,2%). El seguimiento se realizó mediante papiloscopias periódicas. Con una mediana de seguimiento de 61 meses, la tasa de recidiva fue del 10,2% (5p): dos pacientes de forma precoz (40%, # 3 años), todos tratados mediante terapéutica endoscópica (fulguración o/y resección). Uno de los pacientes con recidiva tardía desarrolló cáncer de cabeza de páncreas a los 8 años de la cirugía, realizándose duodenopancreatectomía. Al cierre del estudio, 4 pacientes con recidiva permanecían vivos (80%, 4/5); nueve pacientes habían fallecido (18,4%): el paciente con recidiva tardía y adenocarcinoma de páncreas, los 3 pacientes con diagnóstico de adenocarcinoma no rescatados (33,3%), 3 pacientes por causas no relacionadas con la cirugía o la enfermedad (44,4%), 1 paciente fallecido en el posoperatorio (11,1%), y 1 paciente al año de la cirugía por descompensación de su hepatopatía

previa no recuperada.



**Conclusiones:** La ampulectomía transduodenal como tratamiento de los tumores benignos de ampolla de Vater es una opción segura y con resultados satisfactorios a largo plazo en centros de referencia. Es de notoria importancia un seguimiento estrecho a largo plazo con papiloscopias seriadas para detectar posibles recidivas.