



P-213 - BAZO INTRAPANCREÁTICO COMO DIAGNÓSTICO DIFERENCIAL DE TUMORACIÓN PANCREÁTICA INCIDENTAL

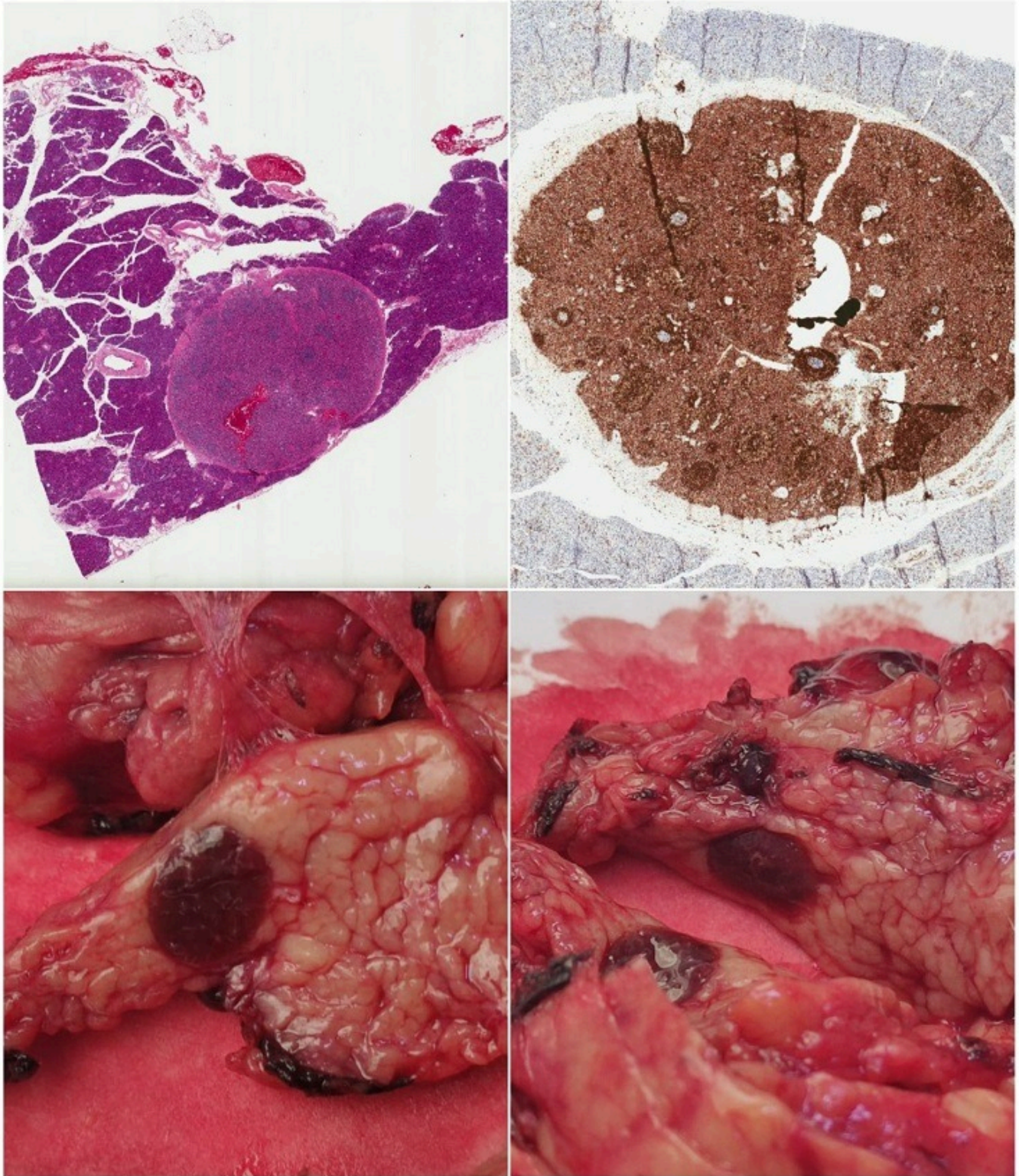
Sánchez Peláez, Daniel¹; Jiménez Higuera, Elisa¹; Fernández Camuñas, Ángel¹; Ruiz García, Pablo¹; Barbero Valenzuela, Alex¹; Gómez Sánchez, Luis¹; Estaire Gómez, Mercedes²; Martín Fernández, Jesús¹

¹Hospital General Universitario de Ciudad Real, Ciudad Real; ²Hospital Universitario Severo Ochoa, Leganés.

Resumen

Introducción: La presencia de lesiones intrapancreáticas asintomáticas pueden suponer un reto diagnóstico y decidir el tratamiento a posteriori. El bazo intrapancreático es una lesión poco frecuente, que puede ser difícil de distinguir de tumoraciones malignas.

Caso clínico: Se presenta el caso de una paciente de 77 años, que como hallazgo incidental se muestra una lesión intrapancreática. En el estudio, se realiza un TC informado como páncreas normosituado, de morfología normal, observándose en el margen anteroinferior del surco pancreatoduodenal área de límites mal definidos de hipercaptación del contraste, que mide 14,5 × 7 mm y no se acompaña de cambios inflamatorios de la grasa peripancreática ni de claro aumento de tamaño de la cabeza del páncreas. Se recomienda realización de RM con estudio dinámico del páncreas para una mejor valoración. Ante estos hallazgos se decide realizar una RMN para completar estudio, donde se informa de una lesión de morfología nodular, de unos 9 × 6,5 mm de en la cola pancreática distal, apunta hacia una lesión sólida, sugestivo de proceso neoformativo primario como primera posibilidad diagnóstica. Se realizaron 2 intentos de obtener citología de la lesión, sin ser representativas. Ante estos hallazgos, se decide intervenir quirúrgicamente a la paciente. Se realiza pancreatectomía distal con preservación esplénica laparoscópica sin incidencias. El resultado de anatomía patológica muestra una pieza de pancreatectomía corporocaudal con tejido esplénico intrapancreático, compatible con bazo accesorio. Se completa estudio con inmunohistoquímica para descartar proceso linfoproliferativo del tejido esplénico ectópico. Utilizando CD20 para linfocitos B, CD5 para linfocitos T de centros germinales y folículos linfoides, CD10 para marcar células dendríticas de centros germinales, BCL2 para marcar células linfoides excepto centro germinales y BCL6 para centros germinales. La paciente fue dada de alta al 5 día posoperatorio sin incidencias durante su estancia hospitalaria.



Discusión: El bazo intrapancreático es una lesión del páncreas poco frecuente que hay que tener en consideración cuándo hallemos en prueba de imagen de forma incidental una lesión intrapancreática. Hay que valorar realizar un PET TC o el uso de gammagrafía con eritrocitos marcados con Tecnecio 99.