



# Cirugía Española



[www.elsevier.es/cirugia](http://www.elsevier.es/cirugia)

## P-267 - NEOPLASIA PAPILAR INTRACOLECÍSTICA SOBRE HIPERPLASIA ADENOMIOMATOSA, A PROPÓSITO DE UN CASO. REVISIÓN DE LA LITERATURA

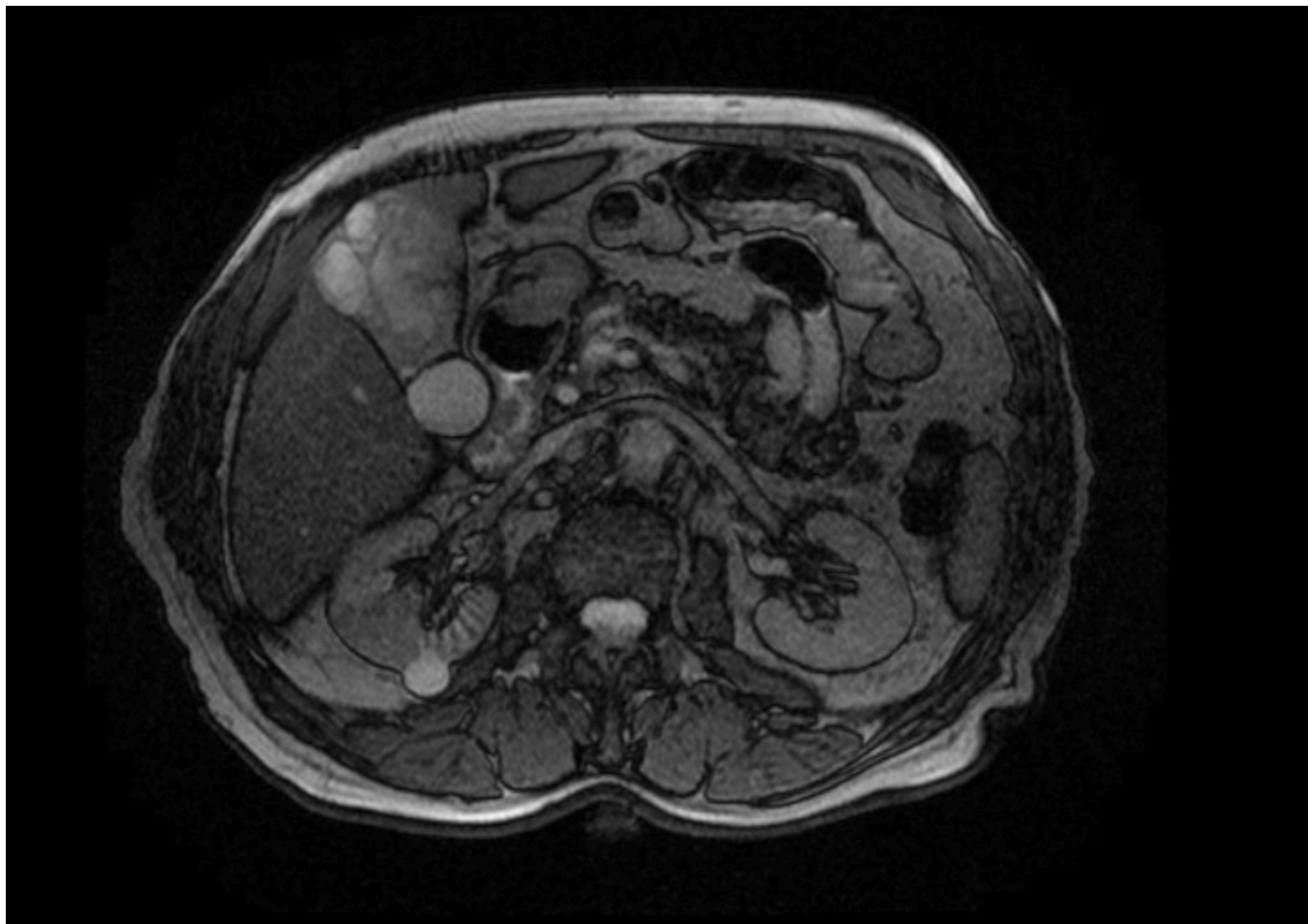
*Pizarro Aranda, María José; García Botella, Alejandra; Flores Flores, Carlos; de La Serna Esteban, Sofía; García Galocha, José Luis; Díez Valladares, Luis Ignacio; Muñoz Rivas, Ana; Torres García, Antonio José*

*Hospital Clínico San Carlos, Madrid.*

### Resumen

**Introducción:** La neoplasia papilar intracolecística (NPIC) es un tumor de vesícula biliar recientemente propuesto y aceptado por la OMS en 2019. Su prevalencia y fisiopatología aun es desconocida, sin embargo, su incidencia se estima en menos del 1% de todos los tumores vesiculares. A propósito de este caso se ha querido realizar una revisión de la literatura y recomendaciones actuales.

**Caso clínico:** Paciente varón de 75 años, con antecedente de tabaquismo e hipertensión arterial. Remitido por hallazgo casual en ecografía abdominal de engrosamiento parietal difuso de la vesícula biliar de hasta 2 cm con colelitiasis asociada. Se solicita colangioRM para completar estudio, en donde se observa engrosamiento mural que afecta sobre todo al fundus (hasta 21 mm), nódulos intramurales hiperintensos en T1 y señal intermedia en T2, y mucosa irregular con áreas de rotura del fundus. Ante la sospecha de adenomiomatosis o colecistitis xantogranulomatosa sin poder descartar patología maligna subyacente, se decide realizar colecistectomía laparoscópica programada con biopsia intraoperatoria. Se interviene sin incidencias, la anatomía patológica intraoperatoria es informada de hiperplasia adenomiomatosa difusa, pendiente de estudio definitivo. El paciente es dado de alta a las 24 horas de la intervención sin incidencias. En la patología definitiva se describe dilataciones quísticas en el espesor de la muscular y, de manera focal, el epitelio que recubre los quistes presenta un cambio a epitelio mucinoso con pequeñas estructuras papilares hacia la luz y displasia leve, con margen quirúrgico libre. Siendo compatible con NPIC tipo 2. Actualmente el paciente se encuentra en buenas condiciones, los marcadores tumorales son negativos y se ha decidido realizar seguimiento estrecho según lo recomendado en la literatura.



**Discusión:** Las neoplasias mucinosas papilares intraductales de vesícula biliar o actualmente NPIC, se componen por células neoplásicas preinvasivas, describiéndose su relación con la secuencia ``adenoma-carcinoma''. Se caracterizan por estar conformados por estructuras papilares, tener crecimiento intraluminal y asociarse a la hipersecreción de mucina. En la literatura se describen cuatro subtipos: intestinal, gástrico, oncocítico y biliar, siendo este último el más frecuente y con mayor tasa de displasia e invasión. Se clasifican en dos tipos según su alteración citoarquitectural, teniendo más riesgo para el desarrollo de carcinoma invasor el tipo 2. La NPIC está comprendida en la clasificación de las neoplasias pancreatobiliares, junto con la neoplasia mucinosa intraductal del páncreas y la neoplasia mucinosa papilar de los conductos biliares, conocidos precursores de tumores invasivos como el colangiocarcinoma y adenocarcinoma del conducto pancreático. Sin embargo, a diferencia de estas y dada la baja frecuencia, no se ha logrado establecer la prevalencia ni las características clinicopatológicas específicas de la misma, por lo que su diagnóstico sigue siendo incidental tras una colecistectomía. En las series se describe que pueden estar presentes entre el 1-4% de las colecistectomías y hasta en el 6% de los carcinomas vesiculares resecados. Presentan una tasa de supervivencia a 5 años del 80% y dado que no existe un protocolo de seguimiento definido, se recomienda realizar el mismo seguimiento que en los pacientes con carcinoma invasivo, especialmente ante un tipo 2.