



P-269 - NEUROMA DE AMPUTACIÓN DE VÍA BILIAR. PRESENTACIÓN DE CASO CLÍNICO

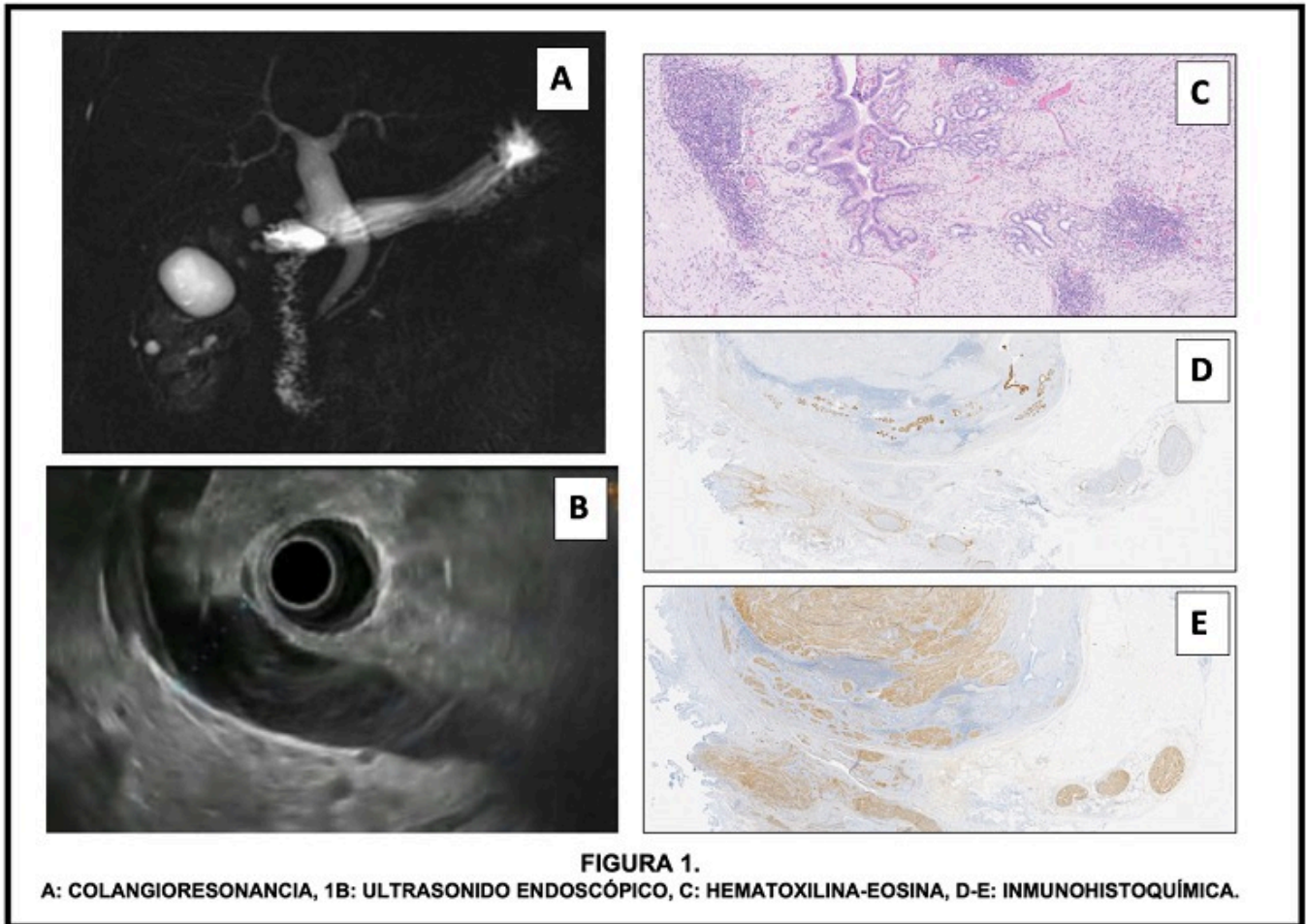
Jara Benedetti, Génesis; Granel Villach, Laura; Sánchez López, Nayara; Tamarit Blasco, Marta; Molina Fernández, María Leonor; Bellver Oliver, José Manuel; Moya Herraiz, Ángel Antonio; Laguna Sastre, José Manuel

Hospital General, Castellón de la Plana.

Resumen

Introducción: Los neuromas son lesiones benignas no neoplásicas, que consisten en una proliferación desorganizada de la porción final de un nervio. Usualmente ocurre por lesión del nervio debido a trauma o cirugía. La localización más frecuente de los neuromas suele ser en el cuello y en los miembros, sin embargo, se han descrito casos de neuromas en la vía biliar relacionado con la colecistectomía.

Caso clínico: Paciente femenino de 62 años, estudiada por dolor abdominal epigástrico que irradiaba a hipocondrio derecho, con episodios de ictericia obstructiva y pérdida de peso. La paciente tenía antecedente de colecistectomía abierta 30 años antes, por colelitiasis y de CPRE por coledocolitiasis. Durante su estudio, se le realizó una ecografía abdominal que identificaba la vía biliar extrahepática dilatada, sin dilatación de la vía biliar intrahepática. Se amplió el estudio con una colangiografía RMN donde se confirmó la dilatación de la vía biliar extrahepática, sin dilatación de la vía biliar intrahepática. No se observaron defectos de repleción, ni lesiones dependientes de la vía biliar (fig. A), concluyéndose como quiste de colédoco. Se amplió el estudio, con la realización de un ultrasonido endoscópico, donde se confirmaron los hallazgos de la colangiografía, descartando lesiones neoplásicas y adenopatías sospechosas (fig. B). Se decidió tratamiento quirúrgico, realizándosele resección de la vía biliar, con hepaticoyeyunostomía, con reconstrucción en Y de Roux. El posoperatorio transcurrió sin incidencias y fue dada de alta al tercer día posoperatorio. El estudio histológico de la pieza identificó una proliferación celular fusiforme, bien delimitada, de aspecto neural, de diferentes tamaños, que atrapaba ductos biliares y tejido linfoide, causando efecto masa por compresión de ducto biliar de gran calibre. El estudio inmunohistoquímico de la pieza resultó con S100+, ACT SMA-, DESMINA-, DOG1-, CKIT- (fig. C, D, E), concluyéndose como un neuroma de amputación de la vía biliar, además de una vía biliar con dilatación quística y revestimiento epitelial sin signos de displasia.



Discusión: Los neuromas biliares, son lesiones que se desarrollan en respuesta al trauma de una cirugía previa, siendo la más frecuente la colecistectomía. El trauma quirúrgico sobre el nervio, ocasiona una proliferación exagerada y desorganizada no neoplásica de axones y células de Schwann, encontrándose a lo largo de la submucosa. Existen estudios publicados, que estiman una prevalencia del 10% de neuromas biliares en pacientes colecistectomizados, tras estudios en cadáveres. La localización más frecuente es el remanente del cístico, aunque también pueden encontrarse en la vía biliar extrahepática e intrahepática. El tiempo de aparición es variable y puede transcurrir entre unos pocos meses y varios años tras la cirugía. La mayoría de los casos reportados en la literatura, simulan un colangiocarcinoma, tratándose con cirugía radical y diagnosticándose en la pieza quirúrgica definitiva. En nuestro caso, los estudios de imagen preoperatorios tenían hallazgos compatibles con un quiste de colédoco, por lo que cirugía consistió en la resección de la vía biliar y la reconstrucción tipo hepaticoyeyunostomía en Y de Roux. El estudio definitivo de la pieza fue el que logró el diagnóstico certero.