



Cirugía Española

www.elsevier.es/cirugia



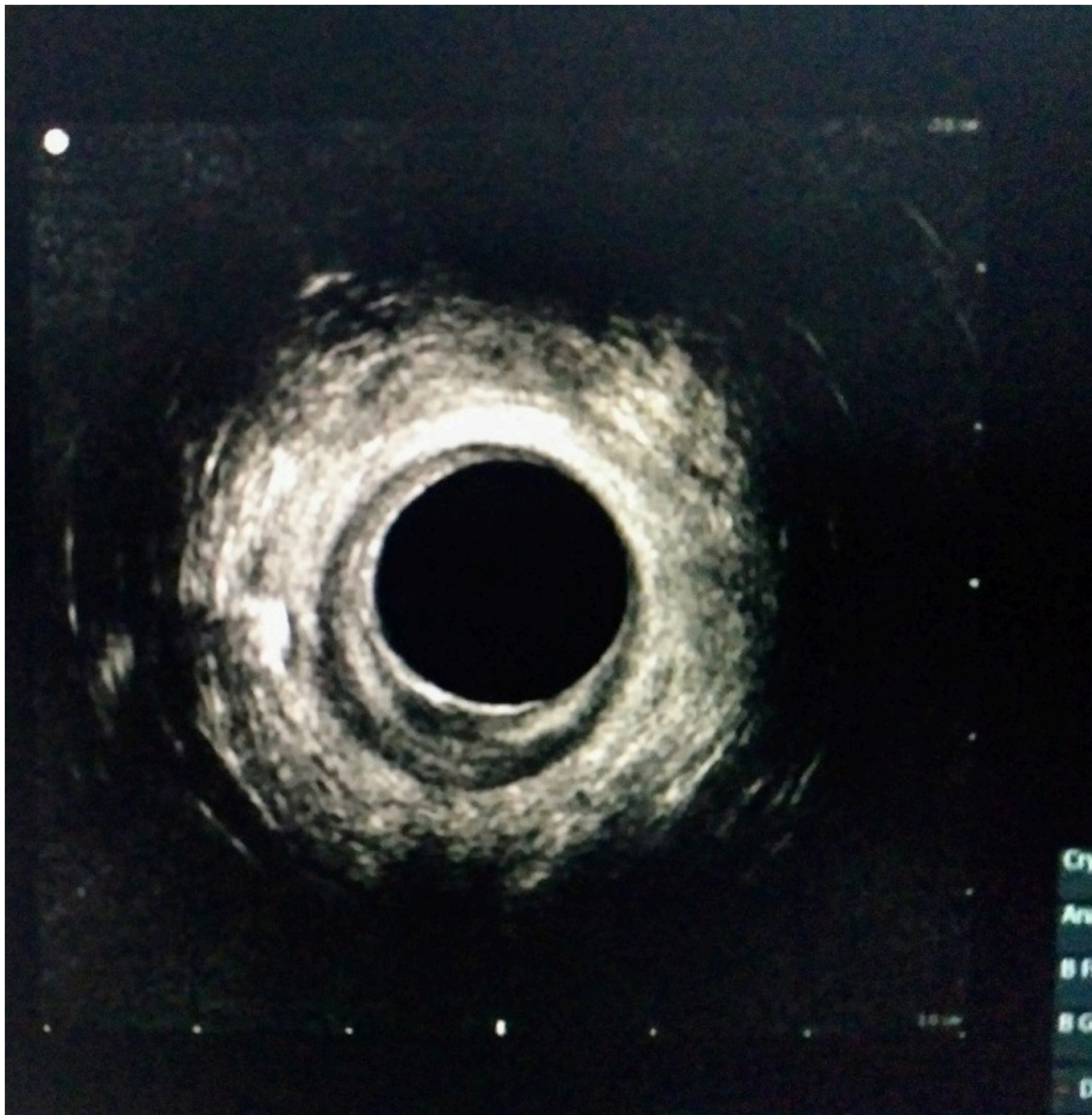
V-068 - FÍSTULA PERIANAL COMPLEJA EN PACIENTE CON ENFERMEDAD DE CROHN TRATADA CON FILAC

Gallego Vela, Alberto; Briceño Agüero, Víctor; Ortega Carrasco, Alejandro; Roldán Aviña, Juan Pastor; Gómez Bujedo, Lourdes

Hospital Universitario de Valme, Sevilla.

Resumen

Caso clínico: Mujer de 42 años. Ac de enfermedad de Crohn en tratamiento con adalimumab. Intervenida hace 4 años de fístula perianal compleja tutorizando fístula con setón, con OFE a las 9h. En el momento actual refiere emisión de gases y heces por la fístula. Colonoscopia y rectoscopia: se descarta actividad inflamatoria previa a la intervención quirúrgica. RMN: A unos 3 cm del margen anal, se origina un trayecto fistuloso hacia las 9 h, que atraviesa ambos esfínteres, dirigiéndose verticalmente hacia la piel del pliegue interglúteo. hallazgos compatibles con fistula transesfinteriana. Ecografía endoanal: trayecto transesfinteriano con OFE a las 9 h y OFI a las 9 h en canal anal medio. Depósito de agua oxigenada transesfinteriano a las 9 h. Exploración: buen tono esfinteriano. OFE a las 9h, a unos 2 cm del margen anal derecho. OFI a las 9 horas. Setón laxo bien posicionado. Intervención quirúrgica: anestesia locorregional. Posición de talla. Profilaxis antibiótica con metronidazol 500 mg IV. Desinfección del campo quirúrgico con povidona yodada. Guiado por setón canulado, se introduce fibra láser circunferencial con lambda de 1.470 y a 11 wat. Se exterioriza fibra láser en el OFI, emitiendo pulsos de láser para sellarlo. Se sella el resto del trayecto fistuloso, haciendo escara en el orificio de salida. Cierre del OFI con Vycril del 3/0.



Discusión: Alta hospitalaria en régimen de C.M.A. Metamizol 575 mg c/8 horas VO alternando con paracetamol 1 gr c/8 horas VO. Metronidazol 500 mg/8 horas VO durante 5 días. Control telefónico a las 24 horas: Sin complicaciones (dolor controlado ENA 2-3).