



Cirugía Española



www.elsevier.es/cirugia

P-392 - LEIOMIOMA GIGANTE CON NÚCLEOS BIZARROS

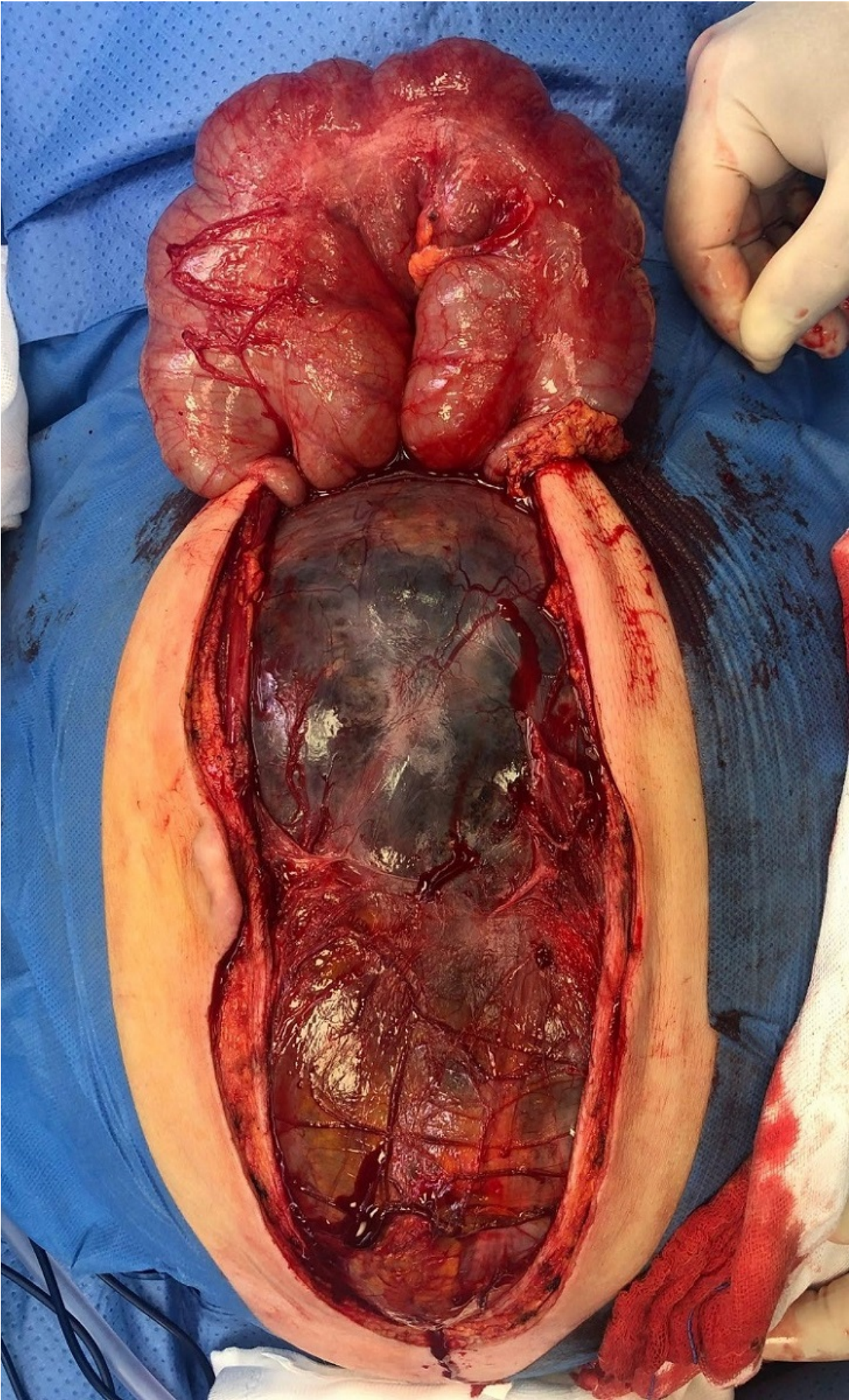
Guerrico Tome, Leire; Andrés Imaz, Ainhoa; Jiménez Agüero, Raúl; Garmendia Irizar, Maddi; Arteaga Martin, Xabier

Hospital Donostia, San Sebastián.

Resumen

Introducción: El leiomioma con núcleos bizarros es una variante benigna e infrecuente de neoplasia de músculo liso considerada como entidad propia por la clasificación de la OMS 2014. Presenta atipia citológica, pero con ausencia de alta tasa mitótica y necrosis tumoral siendo el riesgo de recidiva ínfimo. Existen pocos casos descritos en la literatura en los que se analicen las características clínicas de estos tumores. Es por ello que presentamos el caso de una mujer con diagnóstico de leiomioma de células bizarras tratada en nuestro centro.

Caso clínico: Mujer de 49 años que acude a urgencias por aumento progresivo del perímetro abdominal de 10 meses de evolución asociado a disnea en decúbito supino y edemas en EEII. En la exploración se objetiva abdomen distendido sin signos de peritonismo. La analítica es anodina y el test de embarazo negativo. En la tomografía computarizada (TC) se observa una gran masa de predominio quístico multiseptada que condiciona importante efecto de masa con desplazamiento de órganos a nivel abdominal. Tras la valoración del caso en el Comité Multidisciplinar de Tumores se decide tratamiento quirúrgico. Intraoperatoriamente se confirma la existencia de una tumoración quística adherida a útero y mesosigma sin clara organodependencia, realizándose una resección en bloque de la tumoración con histerectomía y sigmoidectomía y posterior anastomosis colorrectal lateroterminal. La anatomía patológica confirma la existencia de una lesión compatible con leiomioma con núcleos bizarros de probable origen uterino. La paciente presenta una buena evolución posoperatoria sin complicaciones posquirúrgicas y tras nueva valoración por el Comité de Tumores se decide seguimiento sin necesidad de tratamiento adyuvante.



Discusión: El leiomioma con núcleos bizarros es una neoplasia benigna con un riesgo de recidiva escaso. Los avances en los análisis histológicos, clínicos y moleculares han mejorado el diagnóstico del mismo. No obstante, al tratarse de un tumor con atipia citológica es primordial un correcto diagnóstico diferencial con otras lesiones tales como los leiomiosarcomas. Aunque el tratamiento más extendido de este tipo de tumores es la histerectomía, dado que afecta típicamente a mujeres en edad fértil se deben de valorar tratamientos menos invasivos como la miomectomía para preservar la fertilidad. Se recomienda la realización de más estudios para conocer el comportamiento de estos tumores y llevar a cabo un correcto manejo de los mismos.