




Cirugía Española



www.elsevier.es/cirugia

P-395 - MANEJO DEL TUMOR METASTÁSICO NO KRUKENBERG DEL CÁNCER DE RECTO. A PROPÓSITO DE UN CASO

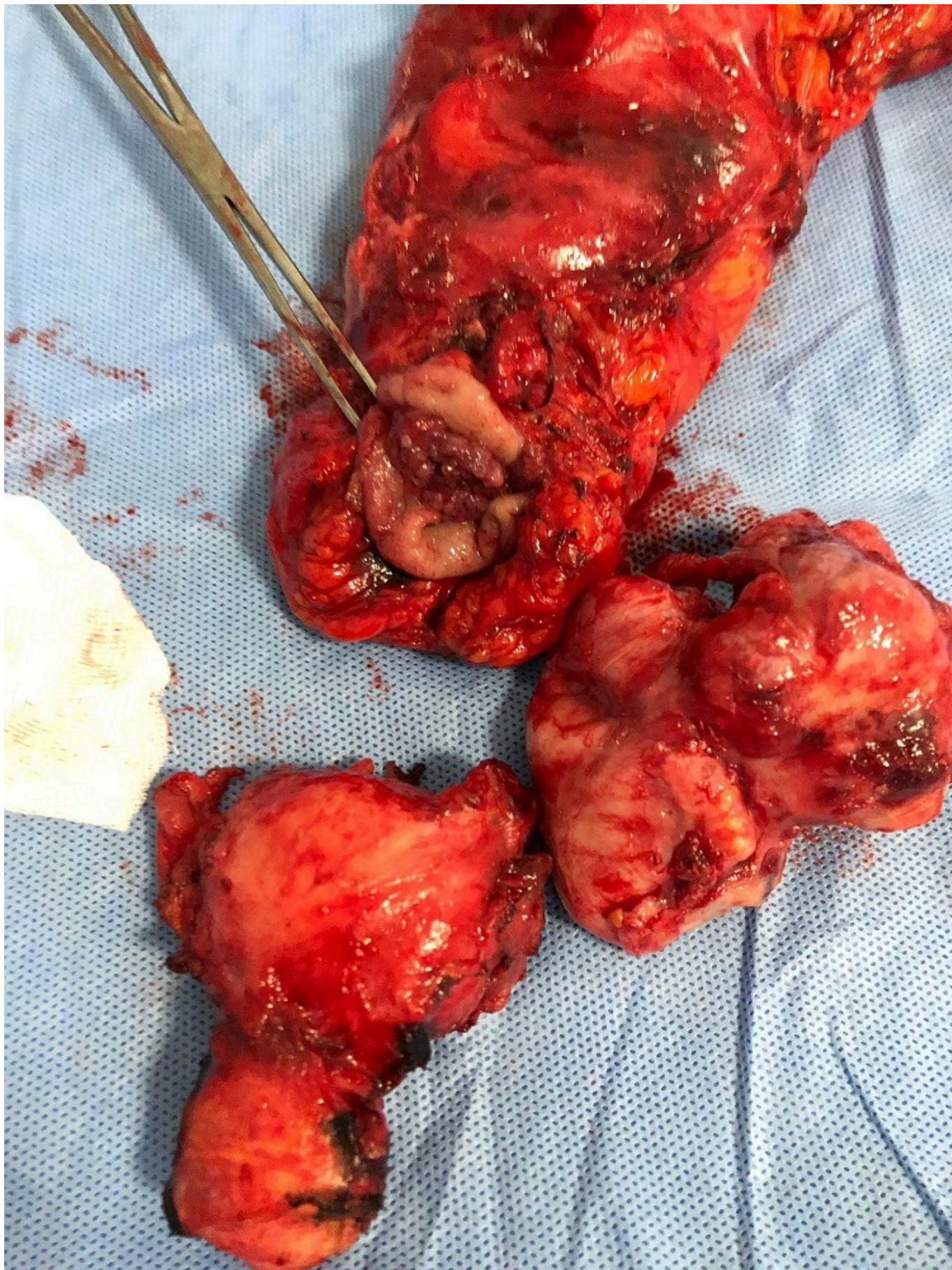Sobrino Brenes, Lorena; Cano Matías, Auxiliadora; Torres Arcos, Cristina; Valdés Hernández, Javier; Pérez Sánchez, Asunción; Cintas Catena, Juan; del Rio Lafuente, Francisco; Gómez Rosado, Juan Carlos

Hospital Universitario Virgen Macarena, Sevilla.

Resumen

Introducción: La mayoría de los tumores metastásicos no Krukenberg de ovario son originados en el tracto gastrointestinal y de ellos, las metástasis ováricas por cáncer colorrectal se presentan en un 3-8%. En el 50% de los casos la presentación es bilateral como manifestación de enfermedad diseminada que empeora el pronóstico. Son más frecuentes en mujeres premenopáusicas. Son metástasis que presentan una quimiorresistencia alta con tasa de respuesta < 20% y peor pronóstico con respecto a las metástasis en otros órganos, siendo alta la probabilidad de recurrencia y progresión independientemente del tipo de enfermedad metastásica de que se trate.

Caso clínico: Presentamos un caso de una paciente mujer de 64 años intervenida en 2011 de hemicolectomía derecha y anastomosis ileocólica por adenocarcinoma de colon transversal estadio IIA sin adyuvancia. A los 8 años de seguimiento, se diagnostica de un adenocarcinoma de recto medio estadio IV con metástasis pulmonar única y masas anexiales bilaterales (en ovario izquierdo de 10 cm y en ovario derecho de 5 cm) que condicionan una ureterohidronefrosis grado IV bilateral. Se presenta el caso en comité multidisciplinar y se decide laparotomía exploradora. Se realiza una resección anterior baja de recto con colostomía terminal asociada a histerectomía con doble anexectomía, sin complicaciones. El estudio anatomopatológico confirma la existencia de un adenocarcinoma con áreas mucinosas pT2N0 con metástasis ováricas bilaterales y citología de líquido ascítico positiva. Recibe una primera línea de quimioterapia adyuvante con irinotecán, con progresión pulmonar a los 19 meses. Actualmente estable en tratamiento desde hace 8 meses con una segunda línea de tratamiento con 5-fluorouracilo.



Discusión: Las metástasis ováricas por neoplasia de recto son una variedad rara de metástasis que se caracterizan por su mal pronóstico. La terapia combinada de cirugía radical y quimioterapia es el tratamiento más adecuado para estas pacientes, aunque dada la baja incidencia es difícil estandarizar su manejo.