



OR-071 - REPARACIÓN DE HERNIA VENTRAL INCISIONAL DE LÍNEA MEDIA CON MALLA AUTOADHESIVA TIPO ADHESIX®: ESTUDIO RETROSPECTIVO CON SEGUIMIENTO CLÍNICO AL AÑO

Ferrer Martínez, Alicia¹; Castillo Fe, María José²; Alonso García, María Teresa²; Villar Riu, Sol²; Bonachia Naranjo, Óscar²; Sánchez Cabezudo, Carlos²; Marcos Herrero, Alberto²; Porrero Carro, José Luis²

¹Hospital Universitario de Getafe, Getafe; ²Hospital Universitario Santa Cristina, Madrid.

Resumen

Objetivos: El uso de malla es el *gold standard* en la reparación de defectos de pared abdominal. El uso de mallas autoadhesivas ha incrementado. La literatura no abarca su uso en todo tipo de hernia. Este estudio valora el uso de malla autoadhesiva tipo Adhesix® en reparación de hernia ventral incisional de línea media.

Métodos: Estudio observacional retrospectivo con recogida prospectiva de pacientes intervenidos en nuestro centro (2013-2021) de hernia ventral en línea media con malla autoadhesiva tipo Adhesix®. Datos epidemiológicos y clínicos, clasificación según European Hernia Society (EHS), hernias asociadas, tamaño defecto herniario, técnica quirúrgica, anestesia, complicaciones y recidiva. Seguimiento al año.

Resultados: Clasificación EHS: 10,4% M2, 20% M3, 15,2% M1-M3, 22,4% M2-M3, 9,6% M2-M4 y 12,8% otras. Anchura defecto: 10 cm (3,2%). Longitud defecto: 3-6 cm (35,2%), 7-10 cm (28,8%), 11-14 cm (12%) y ≥ 15 cm (24%). 47 (37,6%) presentaban varios defectos. Hernia asociada: 3 epigástricas, 6 umbilicales y 1 Spiegel. 45 (36%) diástasis de recto. Técnica quirúrgica: Rives (67,2%), malla preperitoneal (14,4%), Rives-Stoppa (13,6%), separación de componentes posteriores laparoscópica (4%) y separación de componentes cirugía abierta (0,8%). Segunda malla supraaponeurótica en 13 pacientes (11 mallas polipropileno y 2 material desconocido). Anestesia general (90,4%), raquídea (7,2%) y bloqueo plano transversal abdomen (2,4%). Hospitalización media: 4,1 días (DE 2,2). Seguimiento al año telefónico (67,5%) y presencial (32,5%). 17 perdieron seguimiento. Recidivas: franca 8 pacientes y dudosa 5 pacientes. Localización: 2 epigástricas, 1 umbilical, 1 subxifoidea y 4 no registradas.

Características demográficas (N = 125)

Edad	57,8 (DE 12,6)	
Sexo	52,8% (mujeres)	47,2% (hombres)

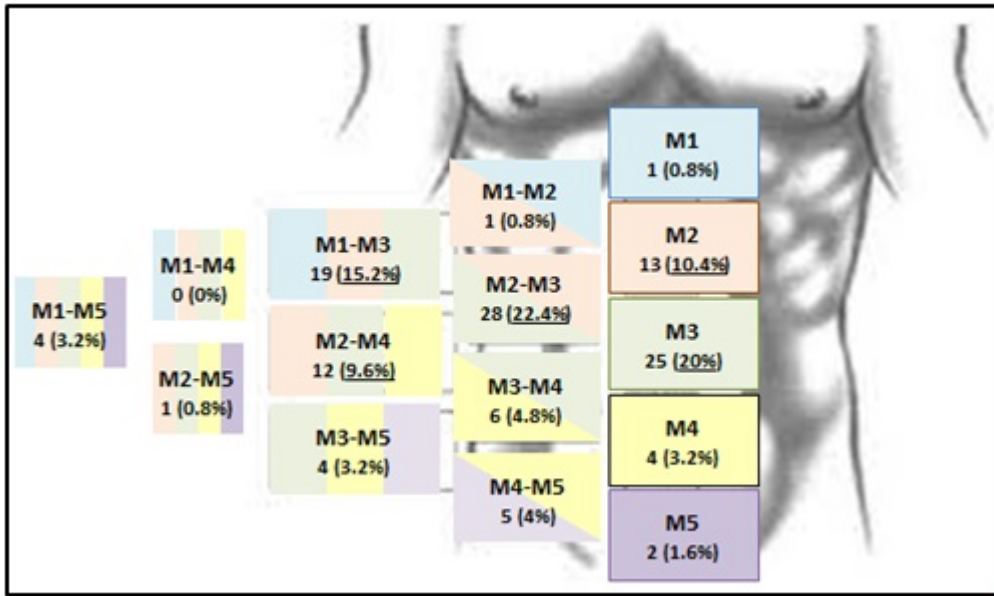
	30,47 kg/m ² (DE 5)	
	11,65% normopeso	
	41,75% sobrepeso	
IMC	25,24% obesidad tipo 1	
	16,50% obesidad tipo 2	
	4,85% obesidad tipo 3	
	No recogido: 22	
Hábito tabáquico	13,60%	
	No recogido: 66	
	4,35% I	
ASA	60,87% II	
	34,78% III	
Cirugía	Primaria: 91 (72,8%)	Cirugía previa: 34 (27,2%)
Complicaciones posquirúrgicas.		

	No.	%
	33	26,40
Seroma	16	48,48
Crónico	2	12,50
Con necrosis cutánea	1	6,25
Complicaciones infecciosas	6	18,18
Herida quirúrgica	2	33,33
Crónica	1	16,67
Malla	2	33,33
Intraabdominal	1	16,67
Colección crónica	1	3,03
Dehiscencia cutánea	2	6,06
Hematoma	7	21,21
Equimosis	1	3,03

Tasa de recidiva y factores asociados.

	No.	%
	13	10,4
Sexo, mujer	9	69,23
IMC (medio)	32,62 (DE 5)	
Sobrepeso	6	46,15
Obesidad tipo 2	4	30,77
Clasificación EHS		
M2-M3	6	46,15
M3	2	15,38
Otros		
Defecto multiorifical	5	38,46
Diástasis de recto	2	15,38
Técnica quirúrgica primaria		
Rives	11	84,62
Rives-Stoppa	2	15,38

Segunda malla supraaponeurótica	0	0
Complicaciones posquirúrgicas	5	38,46
Seroma	2	40
Infección crónica	1	20
Colección crónica	1	20
Hematoma	1	20



Conclusiones: Consideramos que la malla autoadhesiva tipo Adhesix® es una buena opción para reparación de hernias ventrales incisionales de línea media. La tasa de recidiva y complicaciones posquirúrgicas fue similar a las series con malla no autoadhesiva. Se necesitan más estudios analíticos para asegurar el uso de estas mallas en pacientes de riesgo (IMC elevado).