




# Cirugía Española



[www.elsevier.es/cirugia](http://www.elsevier.es/cirugia)

## P-511 - EVISCERACIÓN ESCROTAL, UNA COMPLICACIÓN INFRECUENTE EN LA HERNIA INGUINAL ASINTOMÁTICA DEL VARÓN

Mansanet Mogort, Albert; Menéndez Jiménez de Zavada Lissón, Miriam; Pous Serrano, Salvador; Sancho Muriel, Jorge

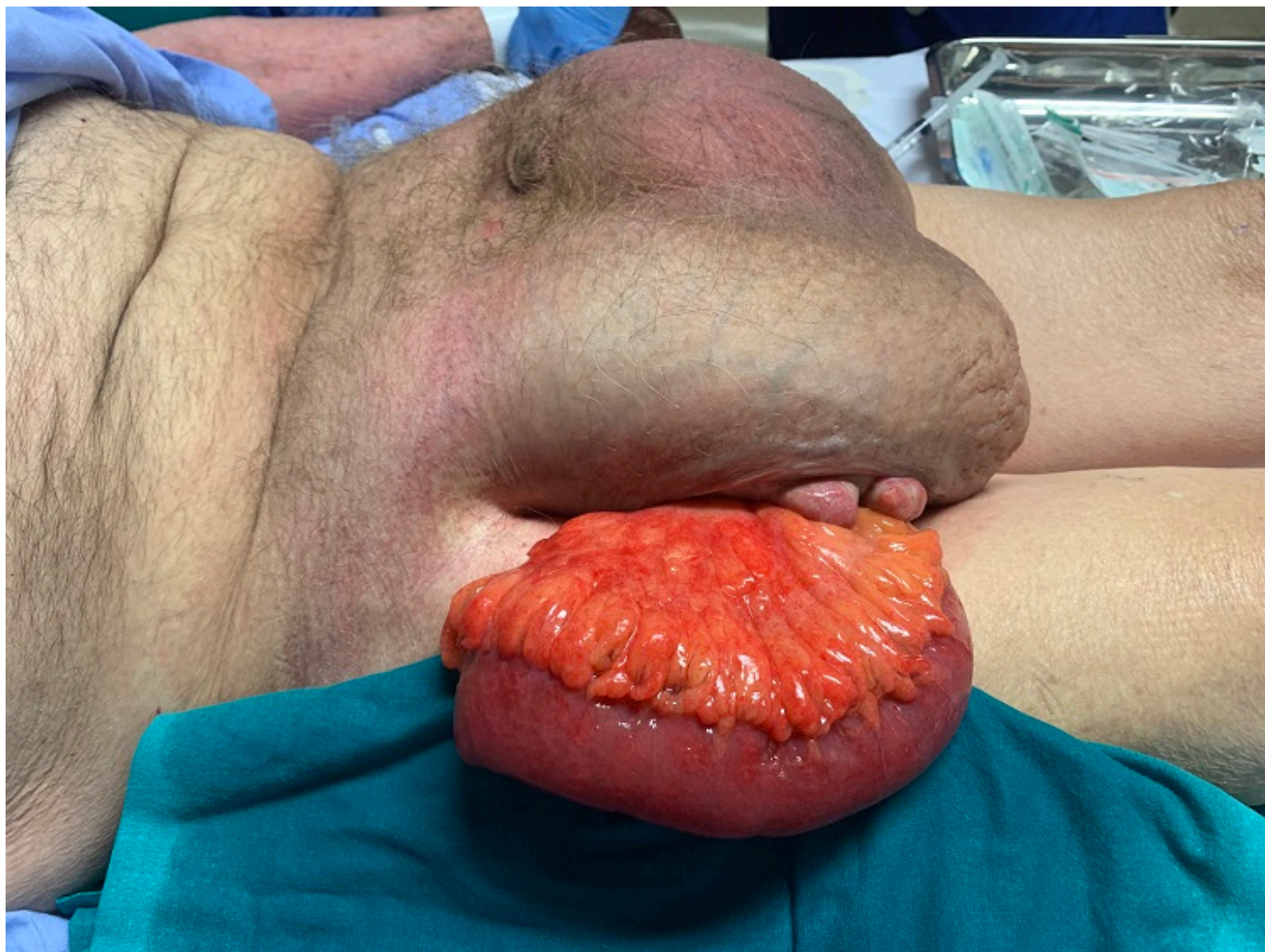Hospital Universitario La Fe, Valencia.

### Resumen

**Introducción:** Se puede realizar un manejo no quirúrgico de la hernia inguinal en pacientes varones asintomáticos, realizándose una estrategia de *espera vigilada*, siendo el riesgo de complicaciones relativamente bajo. Aun así, la evolución natural de esta entidad es al ensanchamiento y debilitación progresiva, aumentando así el riesgo de complicaciones.

**Caso clínico:** Se trata de un varón de 87 años, hipertenso, dislipémico, con hiperplasia benigna de próstata, y antecedente de infarto agudo de miocardio en 2015, tratado con *stent*. Presenta hernia inguinoescrotal bilateral de larga evolución, por la cual no había consultado. Acude a urgencias presentando evisceración espontánea a nivel escrotal derecho, sin traumatismo previo. A la exploración presenta una hernia inguinoescrotal gigante bilateral, con pérdida de derecho a domicilio, con evisceración de asa de intestino delgado de 20 cm, expuesta a través de pérdida de continuidad cutánea sobre úlcera escrotal derecha. El paciente presenta buen estado general, y no presenta alteraciones analíticas. Se realiza reducción del contenido eviscerado a saco herniario con medidas de asepsia y se indica intervención urgente. Se realiza abordaje inguinal por vía anterior realizando una incisión inguinal derecha de 7 cm, evidenciándose una hernia inguinal directa. Se realiza disección del saco herniario preservando estructuras del cordón, con liberación de adherencias y reducción del mismo. Apertura del saco herniario que contiene ciego, apéndice y asas de intestino delgado, sin signos de sufrimiento. Tras la reducción del saco, se realiza resección del mismo y cierre de peritoneo con sutura continua con hilo trenzado reabsorbible. Posteriormente, se realiza plicatura de la fascia *transversalis* con sutura continua monofilamento reabsorbible de larga duración de 2-0, y se coloca malla de polipropileno 12 × 8 cm, fijada con punto simple al pubis y al ligamento inguinal. Cierre de aponeurosis del músculo oblicuo externo. Se realiza Friedrich sobre úlcera escrotal derecha, y cierre primario de la misma, con colocación de drenaje escrotal. Previo a la intervención, se realiza medición de presión intraabdominal (PIA), siendo esta de 13 mmHg. Tras la intervención se realiza nueva medición, siendo de 11 mmHg. No hubo posibilidad de realizar la reparación de la hernia inguinal contralateral durante el acto quirúrgico, por pérdida de derecho a domicilio del contenido herniario del saco izquierdo, sin posibilidad de reducir el contenido de ambos sacos herniarios sin un aumento excesivo de la PIA. El posoperatorio inmediato cursa favorablemente, permaneciendo hemodinámicamente estable y con buen control del dolor. Se reinicia tolerancia oral y tránsito digestivo. Se realiza nueva medición de PIA tras 24 horas de la intervención, siendo de 12 mmHg. El plano posterior anatómico permanece inalterado para una

posible reparación electiva futura, tras un adecuado acondicionamiento prequirúrgico.



**Discusión:** La evisceración espontánea de una hernia inguinal escrotal es una complicación infrecuente. Es posible realizar un abordaje quirúrgico anterior. En este caso al ser una hernia bilateral sin posibilidad de reparación en un mismo tiempo, se decide esta vía, respetando el plano posterior para una posible reparación en un segundo tiempo, tras un adecuado acondicionamiento prequirúrgico.