



Cirugía Española



www.elsevier.es/cirugia

P-567 - FÍSTULA QUILOSA TRAS TUMORECTOMÍA Y BIOPSIA SELECTIVA DEL GANGLIO CENTINELA

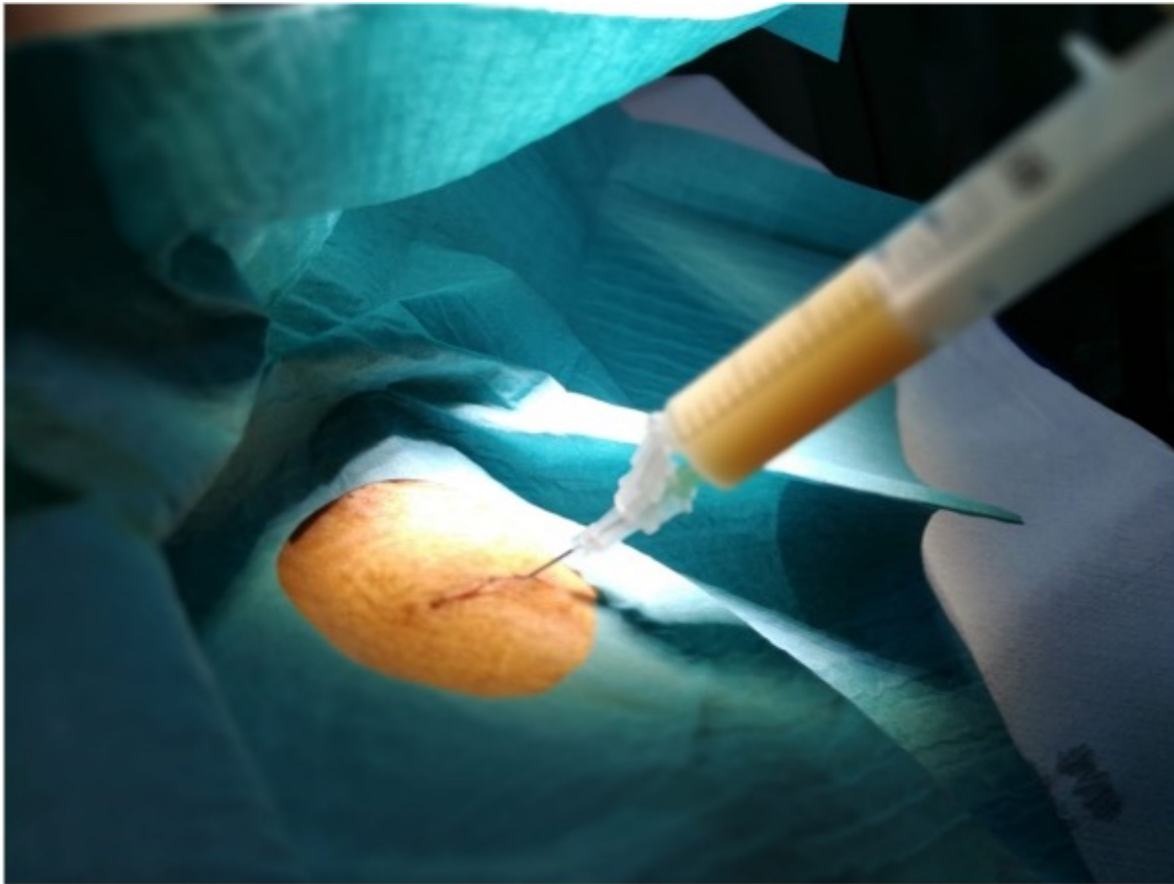
Aquiriano Casanova, Mar; Ballester Martínez, Belén; Tusa, Claudio; Martí Aguado, Carmen; Díaz del Río, Manuel; Montesinos Meliá, Carmen; Seguí Gregori, Jesús

Hospital Francisc de Borja, Gandía.

Resumen

Objetivos: El objetivo principal del estudio es exponer un caso clínico de una fístula quilosa tras la realización de una biopsia selectiva de ganglio centinela axilar y repasar la bibliografía vigente respecto al tema. Se realizó una revisión de la historia clínica de una paciente, así como una búsqueda bibliográfica sobre esta patología.

Caso clínico: Mujer de 49 años, con antecedentes de neoplasia de mama derecha hace 2 años tratada con tumorectomía + BSGC asociada a radioterapia y hormonoterapia adyuvante. Es remitida a la consulta de Cirugía General como Código Neoplasia tras identificación de nódulo en mama izquierda. Se realiza una ecografía de mama izquierda en la que se objetiva un nódulo sólido de contorno irregular de 7 mm (BI-RADS 4a-b) en cuadrante inferior interno y axila negativa. Se realiza una BAG de la lesión, confirmando por AP la presencia de un carcinoma infiltrante tipo luminal A. Tras dichos hallazgos, se decide realizar una tumorectomía y biopsia selectiva del ganglio centinela, que se llevó a cabo sin complicaciones intraoperatorias. Durante el seguimiento posoperatorio, la paciente presenta una colección axilar, que se punciona con salida de 60 cc de líquido de aspecto lechoso del que se toma muestra. Los resultados muestran las siguientes características: proteínas 2,82 g/dL, colesterol 62 mg/dL y triglicéridos 783 mg/dL, sin detección de quilomicrones y cultivo bacteriológico negativo. Se colocó un drenaje percutáneo y se pautó aceite de triglicéridos de cadena media (MCT) una o dos cucharadas al día asociado a dieta baja en triglicéridos de cadena larga, consiguiendo una reducción progresiva del drenaje linfático de la fístula hasta su total resolución.



Discusión: La fístula quilosa es una complicación excepcional en la cirugía axilar, es más frecuente encontrarla tras disecciones cervicales o torácicas, ya que el conducto torácico desemboca a nivel cervical en la unión de la vena yugular interna y la subclavia izquierda. La principal causa de la fístula quilosa axilar es la lesión del conducto linfático subclavio izquierdo o de sus conductos tributarios, que drenan al conducto torácico. Para realizar el diagnóstico debemos realizar un estudio del líquido obtenido, en el que objetivaremos triglicéridos (superior a 110 mg/dl), colesterol bajo (menor de 220 mg/dl) y/o con un alto porcentaje de quilomicrones.