




Cirugía Española



www.elsevier.es/cirugia

P-682 - MANEJO HÍBRIDO LAPAROSCÓPICO Y ENDOSCÓPICO DE SÍNDROME DE BOERHAAVE. A PROPÓSITO DE UN CASO.

Chitty Nieto, Madeleine; Alegre Torrado, Cristina; Vega Novillo, Viviana; Pérez Zapata, Ana; Ortiz Aguilar, Manuel; Martínez Caballero, Javier; Rodríguez Cuellar, Elías; Ferrero Herrero, Eduardo

Hospital Universitario 12 de Octubre, Madrid.

Resumen

Introducción: El síndrome de Boerhaave consiste en una perforación espontánea del esófago producida por un aumento repentino de la presión intraesofágica combinada con la existencia de una presión intratorácica negativa, como ocurre tras un gran esfuerzo como el vómito o la tos. Representa un desafío tanto por su baja frecuencia como por su variabilidad de presentación, así como la gravedad que supone, con una mortalidad del 11 al 30%. Dada su baja incidencia, actualmente no se dispone de evidencias claras ni guías definitivas de manejo. Presentamos un caso clínico de una perforación esofágica con abordaje mínimamente invasivo por laparoscopia asociado a tratamiento endoscópico.

Caso clínico: Mujer de 72 años que es derivada a nuestro centro por síndrome de Boerhaave de 24 horas de evolución. La paciente comienza con dolor en epigastrio tras realizar 5 vómitos. Al examen físico se encontraba normotensa, taquipneica y sin peritonismo abdominal. Analíticamente destacaban 20.000 leucocitos con PCR normal. En el TC toracoabdominal con contraste oral se evidencia neumomediastino, principalmente a nivel de la unión gastroesofágica, con signos de mediastinitis y perforación posterior a nivel del esófago distal. Se inicia antibioterapia de amplio espectro y se decide intervención quirúrgica urgente. Se opta por un abordaje laparoscópico, sin evidenciar patología intraabdominal. Se disecan los pilares diafragmáticos y se libera circunferencialmente el esófago para traccionarlo distalmente. Se disecciona el ángulo de His y seccionan los vasos gástricos izquierdos para movilizar el estómago. Se accede al mediastino inferior evidenciándose importante mediastinitis con abundante material necrótico, fibrina y restos alimentarios, se realiza lavado abundante y drenaje de la zona. Se identifica la perforación, se repara con sutura barbada y posteriormente se realiza una funduplicatura de Toupet para refuerzo de la sutura. Se dejan dos drenajes aspirativos en el mediastino. Ese mismo día se realiza una endoscopia con colocación de prótesis recubierta en el tercio distal del esófago sin evidenciar solución de continuidad. Al 4º día posoperatorio comienza con débito bilioso por los drenajes por lo que se realiza nueva endoscopia, esta vez objetivando la perforación con fondo con necrosis y fibrina que se repara con clips, revisándose nuevamente el 21º día posoperatorio, recambiando los clips y evidenciando esta vez una mucosa con buen aspecto. Posterior comprobación de la ausencia de fuga de contraste mediante TC, por lo que se decide reiniciar tolerancia oral y retirar drenajes progresivamente con buena evolución.

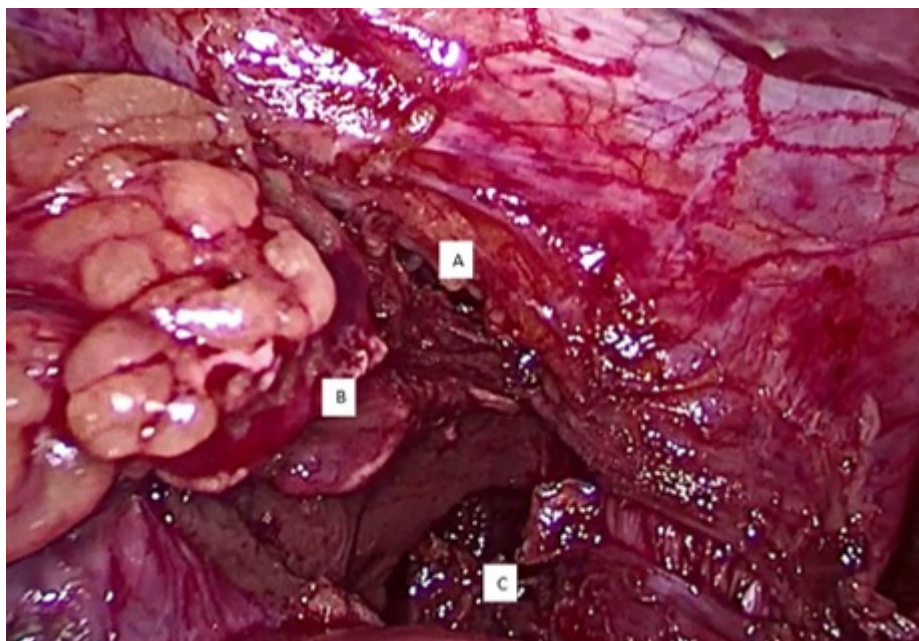


Figura 1. Mediastinitis. A. Hiato esofágico. B. Esófago. C. Mediastino.

Discusión: La perforación esofágica es una patología grave que debe tratarse con rapidez. Un retraso en el diagnóstico y el tratamiento puede aumentar la mortalidad de un 14 a un 27%. El objetivo principal del manejo quirúrgico es la reparación primaria con o sin colgajo y el drenaje de las colecciones. Actualmente se dispone de tratamientos híbridos combinando el abordaje quirúrgico y endoscópico o con radiología intervencionista, y estos deben considerarse como una alternativa de tratamiento eficaz y seguro para el paciente.