



# Cirugía Española



[www.elsevier.es/cirugia](http://www.elsevier.es/cirugia)

## P-703 - PERFORACIÓN DIASTÁSICA DUODENAL DEBIDO A OBSTRUCCIÓN INTESTINAL POR DOBLE TRICOBEOZOAR GÁSTRICO Y YEYUNAL EN PACIENTE CON SÍNDROME DE RAPUNZEL

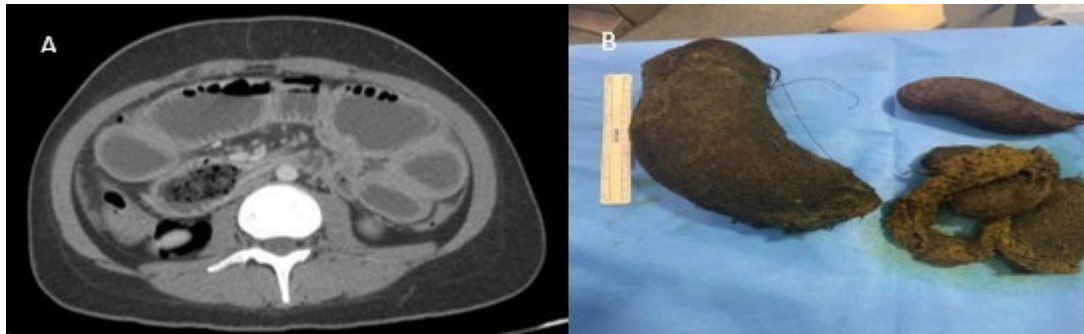
Garzón Hernández, Luisa Paola; Muñoz Sornosa, Ernesto; Mora Oliver, Isabel; Martí Cuñat, Elena; Ortega Serrano, Joaquín

Hospital Clínico Universitario, Valencia.

### Resumen

**Introducción:** El bezoar es un conglomerado de material extraño no digerible e insoluble, que afecta al tracto gastrointestinal, principalmente al estómago. El síndrome de Rapunzel es una entidad clínica en la que se produce un tricobezoar por la ingesta de cabello natural o sintético a nivel gástrico, extendiéndose en forma de cola hacia el duodeno o intestino delgado. La obstrucción intestinal y la malnutrición son las complicaciones más frecuentes, sin embargo, la perforación intestinal y peritonitis es una complicación poco frecuente. Presentamos el caso de una paciente con síndrome de Rapunzel que debuta con abdomen agudo por peritonitis secundaria a perforación duodenal diastásica por tricobezoar en doble localización gástrica y yeyunal.

**Caso clínico:** Paciente mujer de 24 años que acude a urgencias por cuadro de dolor abdominal de inicio brusco, vómitos y cese de tránsito de 1 semana de evolución. En la anamnesis la paciente refería antecedentes de ingesta de cabello y tela de ropa de 10 años de evolución coincidente con episodios de ansiedad sin consulta ni valoración por psiquiatría. A la exploración presentaba abdomen distendido y signos de irritación peritoneal focalizado en flanco y fosa ilíaca izquierda. Se solicitó TC abdominal que evidenciaba retroneumoperitoneo, líquido libre peritoneal y gran dilatación gástrica con bezoar en su interior, así como dilatación de duodeno y de yeyuno secundario a otro bezoar de menor tamaño en asa yeyunal [fig. A]. Se decide intervención quirúrgica urgente evidenciando obstrucción intestinal en asa cerrada secundario a tricobezoar gástrico que ocupaba toda su cavidad extendiéndose a primera porción de duodeno, y otro tricobezoar impactado en yeyuno proximal ocasionando dilatación retrógrada y perforación diastásica en duodeno con peritonitis purulenta difusa [fig. B]. Se realizó gastrotomía y enterotomía para extracción de ambos bezoares y sutura de la perforación duodenal. La paciente fue dada de alta tras 10 días, con valoración intrahospitalaria por el servicio de psiquiatría.



**Discusión:** El síndrome de Rapunzel es una entidad rara que aparece más frecuentemente en mujeres adolescentes con trastornos psiquiátricos como la tricofagia y tricotilomanía, generalmente de manera asintomática hasta que el bezoar alcanza un tamaño suficiente como para provocar síntomas. Por ello el diagnóstico es difícil y generalmente tardío, y suele manifestarse como molestias abdominales, saciedad precoz, pérdida de peso, estreñimiento o anemia crónica por malabsorción o sangrado. La perforación intestinal es una complicación grave y potencialmente mortal por lo que es importante ante un cuadro de abdomen agudo en pacientes con este perfil clínico tener como diagnóstico diferencial el síndrome de Rapunzel. El tratamiento va a depender de la localización, el tamaño del bezoar y la presencia o no de complicaciones asociadas. Al igual que en nuestro caso, en los tricobezoares de gran tamaño la cirugía es la opción terapéutica de elección.