




Cirugía Española

www.elsevier.es/cirugia



P-735 - ANGIOSARCOMA PRIMARIO DE INTESTINO DELGADO, UN TUMOR DE PARTES BLANDAS EXTREMADAMENTE INFRECLENTE

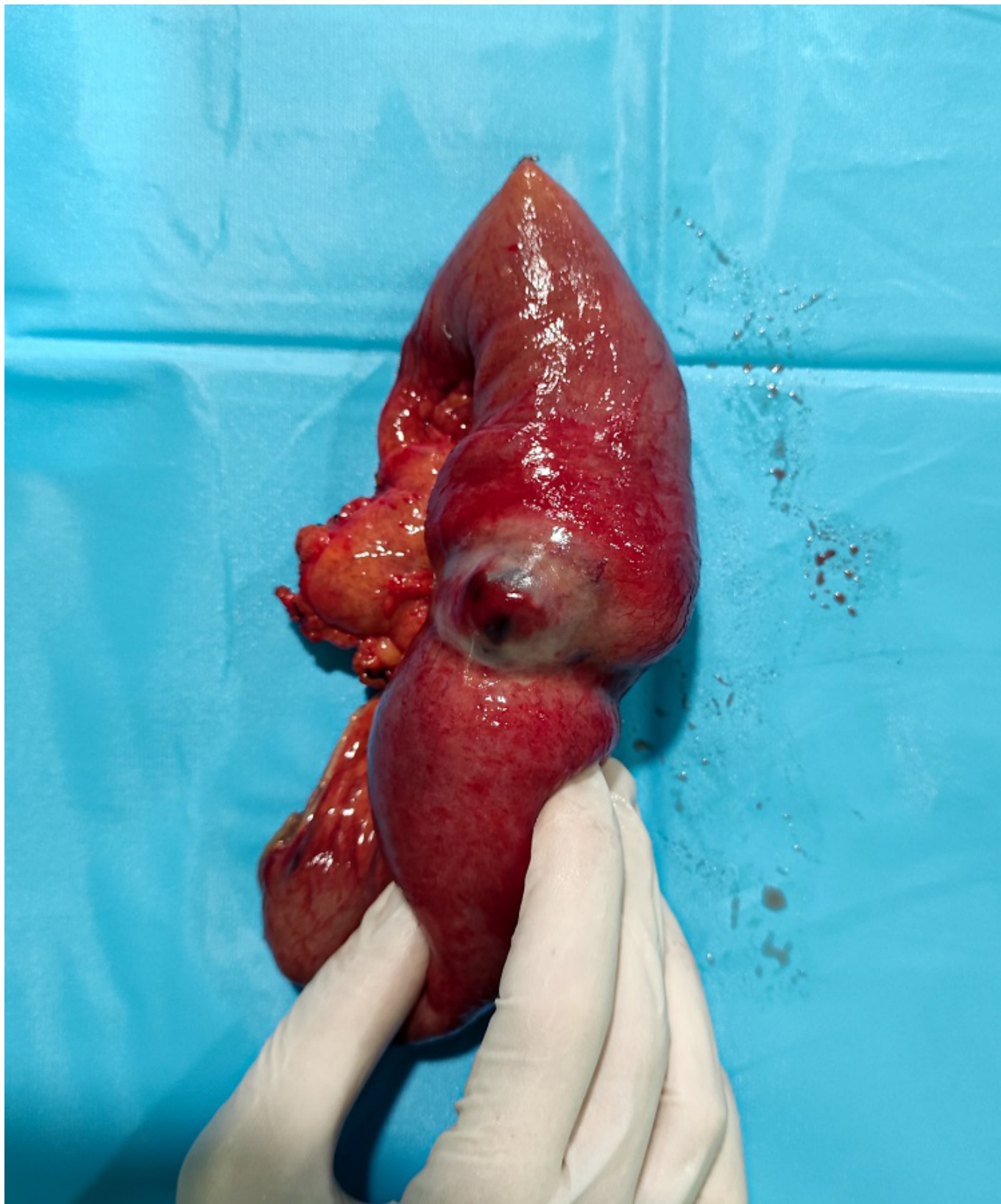Soriano Liébana, María del Mar; Lete Aguirre, Noelia; Castán Villanueva, Néstor; Delfau Lafuente, Daniel; Valero Lázaro, Isabel; Domingo Bretón, María; Lagunas Lostao, Emilio Demetrio; Palacios Fanlo, María José

Hospital Clínico Universitario Lozano Blesa, Zaragoza.

Resumen

Introducción: Los angiosarcomas son tumores mesenquimales agresivos de origen endotelial con una alta mortalidad, suponiendo aproximadamente el 1-2% de la totalidad de los sarcomas de partes blandas. Generalmente se originan en la piel y el tejido celular subcutáneo y menos frecuentemente en otros órganos como la mama, el hígado, el bazo, el hueso, el corazón, los ovarios o las glándulas suprarrenales, suponiendo la localización visceral entre el 15% y el 47% de los casos. La disposición en el intestino delgado es extremadamente inusual y ha sido expuesta en escasos reportes de casos desde su primera descripción por parte de Langerhans en 1879. En cuanto a su presentación clínica, son tumores con manifestaciones muy variables e inespecíficas, que pueden ir desde la distensión abdominal y anemia hasta la hemorragia intraabdominal masiva, lo cual juega un papel importante en su difícil y tardío diagnóstico, en algunas ocasiones en estadios avanzados y con escasa supervivencia.

Caso clínico: Paciente varón de 61 años sin antecedentes quirúrgicos de interés, que consulta en urgencias por cuadro de epigastralgia, vómitos alimenticios y astenia, con hemoglobina de 5 g/dL a su admisión y estudio ambulatorio de sangre oculta en heces positiva, sin exteriorización de sangrado. Se realiza ampliación de estudio por hemorragia digestiva mediante gastroscopia, colonoscopia y TAC abdominal, sin hallazgos que justifiquen la clínica ni la anemia, por lo que se solicita realización de cápsula endoscópica. Se evidencia coágulo endoluminal y crecimiento mucoso vegetante y ulcerado, compatibles con tejido neoplásico a nivel yeyunal. Ante dicho resultado se programa intervención quirúrgica, accediendo por vía laparoscópica y con hallazgos de lesión macroscópica en yeyuno, se realiza minilaparotomía media y resección intestinal con márgenes, incluyendo el mesenterio y gruesas adenopatías. Posteriormente se realiza anastomosis laterolateral mecánica. En estudio anatomopatológico de la pieza, resultados compatibles con angiosarcoma primario de intestino delgado, con márgenes quirúrgicos y ganglios libres de afectación neoplásica. Dos meses tras la cirugía, inicio de tratamiento adyuvante por parte de oncología con adriamicina en monoterapia, con buena tolerancia y sin evidencia de enfermedad a distancia ni recidiva tumoral en el seguimiento.



Discusión: El angiosarcoma de intestino delgado es un tumor mesenquimal extremadamente infrecuente y los estudios publicados a su respecto consisten en series de casos retrospectivas. La clínica inespecífica, como la de nuestro paciente y la limitación de las pruebas diagnósticas, que no siempre son lo suficientemente sensibles, retrasan su diagnóstico y en numerosas ocasiones se requiere de laparotomía o laparoscopia exploradora para su identificación y tratamiento, con frecuencia de forma simultánea. En la actualidad el tratamiento consiste principalmente en cirugía, radioterapia y quimioterapia, aunque el papel de la radioterapia se encuentra actualmente en discusión. El pronóstico del angiosarcoma de intestino primario suele ser muy pobre, con una

supervivencia descrita a los 5 años de entre el 21 y el 35%.