




Cirugía Española

www.elsevier.es/cirugia



P-742 - HEMANGIOPERICITOMA NASAL

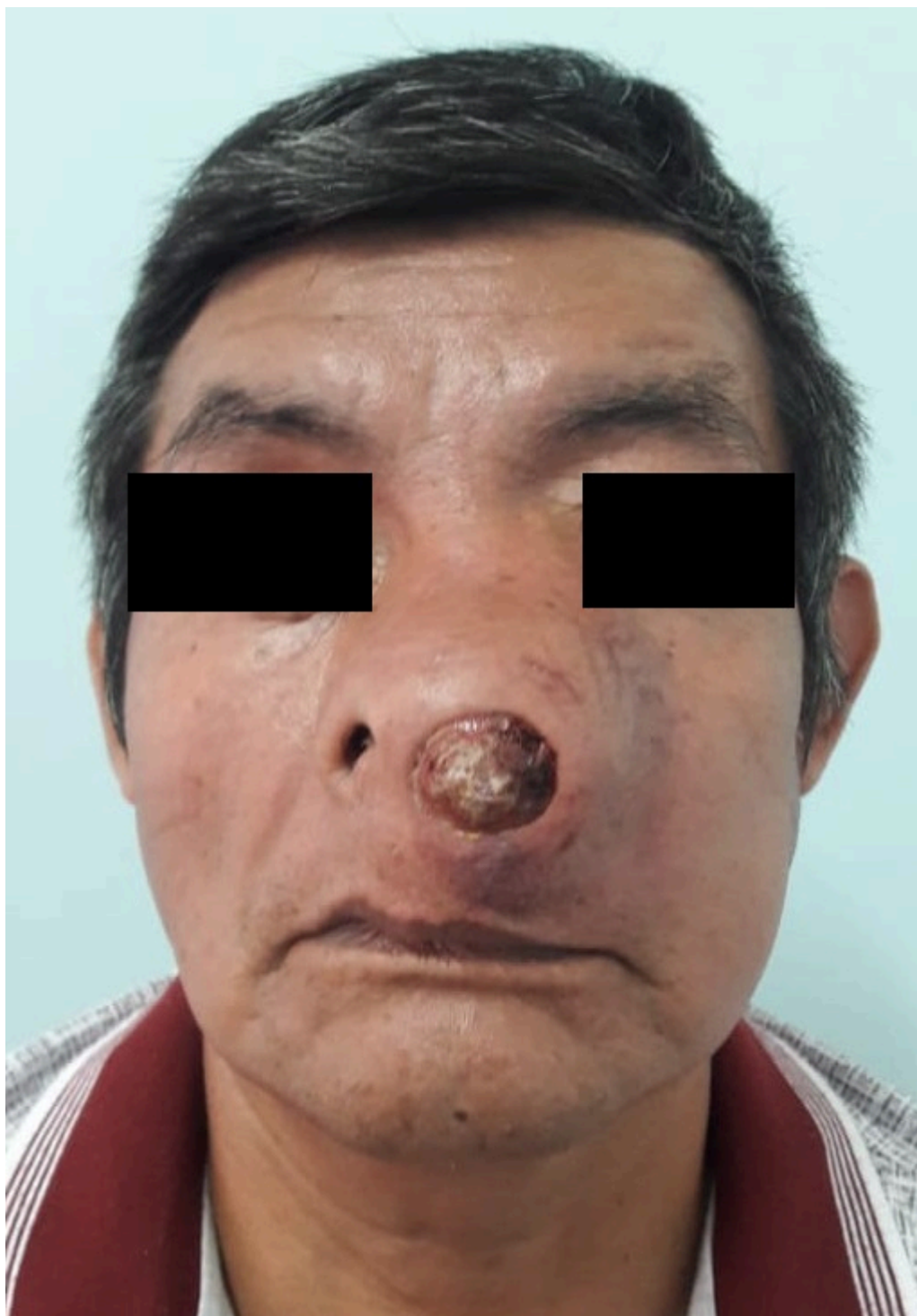Paiz Rodríguez, Jose Diego

Hospital Roosevelt, Guatemala.

Resumen

Introducción: Los tumores de origen mesenquimal son un grupo heterogéneo de neoplasias benignas y malignas, con aparición en el sistema nervioso central y su origen histológico en tejidos blandos o en hueso. El hemangiopericitoma, el más frecuente, descrito por primera vez en el año 1942 (Stout y Murray) es un síndrome paraneoplásico por producción de hormona ectópica, factor 23 de crecimiento fibroblástico. Tumores poco frecuentes con potencial maligno derivados de los pericitos, que son células de tipo miofibroblástico que en condiciones normales están distribuidas alrededor de los capilares y las vénulas. Son masas indoloras de crecimiento lento situadas en cualquier punto anatómico. Los hemangiopericitomas presentan una alta recidiva tras su resección y más o menos la mitad darán metástasis. La resección quirúrgica completa continua como pilar del tratamiento. El diagnóstico definitivo necesita un análisis inmunohistoquímico para confirmar que la osteomalacia está asociada con la síntesis de f23. El hemangiopericitoma nasal representa el < 0,5% de todos los hemangiopericitomas, caracterizándose por su naturaleza benigna con baja tendencia a metástasis. La etiología no está claramente establecida, aunque se han mencionado algunos factores de riesgo como traumatismos, cambios hormonales, tratamiento con corticoesteroides, e hipertensión arterial. Clínicamente se puede presentar como epistaxis y obstrucción nasal, El dolor aparece raramente y tiene que ser considerado como signo de infiltración local. Entre los estudios radiológicos que se emplean son tomografía computarizada y/o resonancia magnética nuclear de nariz y senos paranasales, también se puede realizar una angiotomografía. El tratamiento de elección es la resección completa y el diagnóstico definitivo viene dado por el examen inmunohistológico del tumor. Tanto la quimioterapia como radioterapia muestran efectividad limitada, se indican como tratamiento paliativo en tumores inoperables o con metástasis.

Caso clínico: Paciente masculino de 49 años sin antecedentes, consulta por dificultad para respirar, con historia de la enfermedad de una masa de 1 año de evolución, refiere que hace 2 meses obstruye fosa nasal y presenta epistaxis ocasional, al no presentar mejoría consulta a la unidad de otorrinolaringología para seguimiento de caso. Luego de realizar tomografía computarizada de senos paranasales es llevado a quirófano donde se realiza un abordaje Caldwell Luc en el cual se logra resección completa del tumor, con hallazgos macroscópicos con superficie regular, encapsulada color blanquecina y áreas de color grisácea, el resultado definitivo de la inmunohistoquímica reporta hemangiopericitoma.



Discusión: El hemagiopericitoma nasal es una patología extremadamente rara por lo que el manejo multimodal es indispensable con cirujanos generales, otorrinolaringólogos, radiólogos y departamento de patología. Se debe obtener una historia clínica detallada, un buen examen físico y exámenes complementarios previo a su tratamiento quirúrgico. El objetivo del tratamiento quirúrgico es la resección completa del tumor por lo que con el abordaje Caldwell Luc se logró una adecuada exposición del tumor y mejores resultados estéticos en el posoperatorio. Sin embargo, es un tratamiento en el que cada abordaje debe individualizarse por localización o gravedad del tumor. El diagnóstico definitivo viene dado por el resultado inmunohistoquímico del tumor tras la biopsia o la resección completa.