




# Cirugía Española

[www.elsevier.es/cirugia](http://www.elsevier.es/cirugia)



## P-753 - SCHWANNOMA COMO DIAGNÓSTICO DIFERENCIAL DE TUMOR PÉLVICO

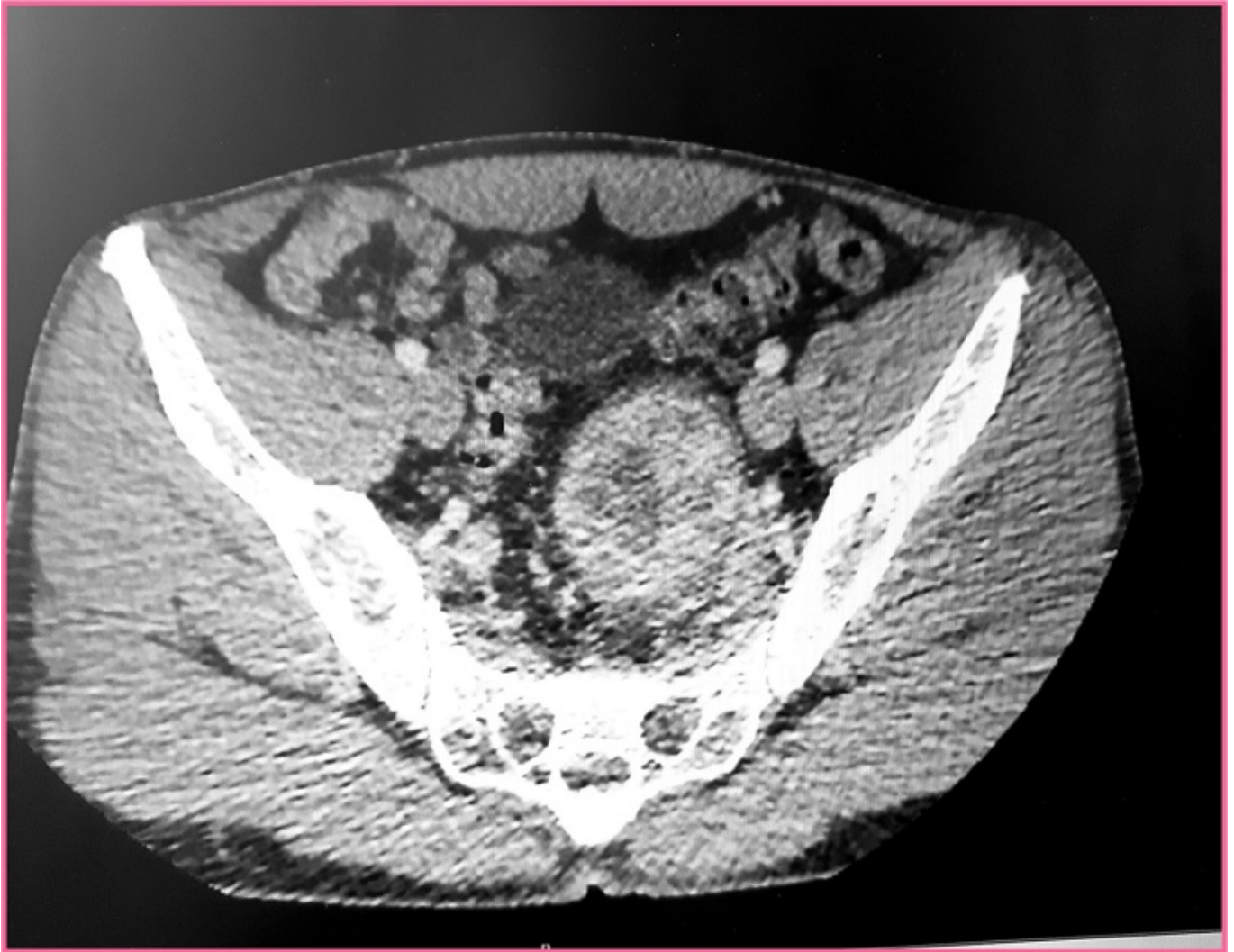Martín Arroyo, Silvia; Gutiérrez Cafranga, Estibaliz; Gavilán Parras, Julio; Muñoz Caracuel, Elisabet; Medina Achirica, Carlos

Hospital del S.A.S. de Jerez de la Frontera, Jerez de la Frontera.

### Resumen

**Introducción:** Los schwannomas o neurilemomas son tumores benignos con origen en las células gliales periféricas, en las células de Schwann. Generalmente aparecen en jóvenes o adultos de edad media. Son más frecuentes en la cabeza, el cuello, las extremidades y el mediastino posterior, siendo muy poco frecuentes en el retroperitoneo (1-3% de los schwannomas). Los schwannomas constituyen el 0,5 a 2,7% de los tumores retroperitoneales. Debido a que esta zona anatómica es flexible, estos tumores dan clínica cuando alcanzan un tamaño considerable por lo que suelen ser asintomáticos y generalmente únicos. La imagen típica, pero no específica, es de masa heterogénea, hiperecoica y con componente quístico, siendo la TAC el examen más útil para diferenciar los tumores pélvicos. Para el diagnóstico preoperatorio no se recomienda la biopsia ya que solo es útil si se consiguen suficientes células de Schwann. Además, el pleomorfismo celular, el componente quístico y la gran vascularización muchas veces no permiten el diagnóstico y complicaciones como hemorragia, infección o siembra de la masa. El mejor manejo de los schwannomas es su extirpación completa, aunque se relacione con más complicaciones, ya que suele ser curativo.

**Caso clínico:** Varón de 47 años sin AP de interés en el que, en el contexto de un estudio por ITU, se evidencia masa en pelvis menor. El paciente no refiere dolor abdominal ni síndrome constitucional. Se realiza TAC, que evidencia masa sólida de densidad heterogénea de 6 × 5 cm relacionada con el paquete vascular ilíaco interno. Se realiza colonoscopia sin hallazgos reseñables. Se decide laparoscopia exploradora programada, teniendo que convertir a laparotomía; extirpando la masa pélvica íntimamente adherida a vena ilíaca común y vena ilíaca interna izquierdas. El paciente tiene una evolución posoperatoria favorable, siendo dado de alta al tercer día. El estudio AP da como resultado: tumoración pélvico-sacra retrorectal compatible con schwannoma benigno. Se realiza TAC de control a los 10 meses, sin hallazgos reseñables.



**Discusión:** El schwannoma pélvico es un tumor poco frecuente, generalmente asintomático y, por tanto, su diagnóstico suele ser incidental. No existen hallazgos radiológicos específicos y por ello suelen ser detectados de forma incidental. La clínica es por compresión, ocasionando dolor abdominal, distensión abdominal o lumbalgia. Con menos frecuencia, incontinencia urinaria o fecal o neuralgias. Entre los diagnósticos diferenciales se incluyen quistes epiteliales, abscesos, neurofibrosarcomas, meningiomas sacros, osteoblastomas, teratomas sacrococcígeos o linfomas. Se recomienda la escisión total del tumor con márgenes negativos, ya que se debe considerar la posibilidad de recurrencia en los schwannomas benignos resecados en forma parcial.