

P-049 - FÍSTULA ARTERIOVENOSA POR TRAUMATISMO CERVICAL PENETRANTE

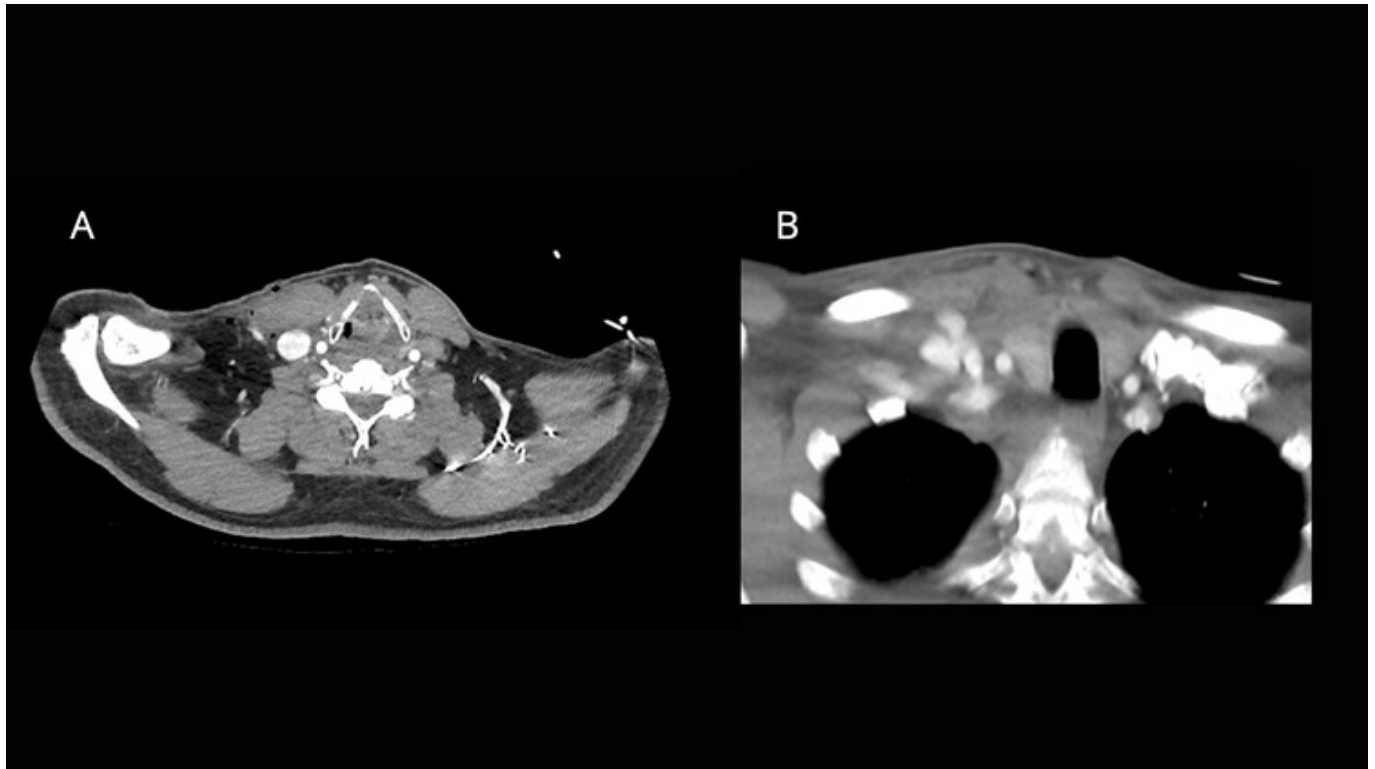
Peidro Parres, Sara; Cortés Climent, Javier; Magán Martín, Alejandro Antonio; Cejudo Berenguer, Luis; Pérez Climent, M.^a de las Nieves; Motos Micó, José Jacob; Pons Martínez, Vicente; Serra Díaz, Carlos

Hospital Virgen de los Lirios, Alcoy.

Resumen

Introducción: Las fístulas arteriovenosas (FAV) se definen como una conexión anómala entre la pared de una arteria y una vena. La mayoría de las FAV localizadas en la cabeza y cuello se producen de forma iatrogénica principalmente por la colocación de vías centrales. En menor medida, pueden producirse por lesiones traumáticas, displasia fibromuscular, malformaciones congénitas, o incluso pueden surgir de forma espontánea. Las FAV por un traumatismo penetrante son una urgencia vascular poco frecuente, pero potencialmente grave ya que en cualquier momento pueden producir un *shock* hemorrágico de difícil manejo, por lo que una actuación precoz y efectiva es de vital importancia.

Caso clínico: Se presenta el caso de un varón de 48 años que acude al servicio de Urgencias de un hospital comarcal traído por el SAMU por presentar varias heridas de arma blanca localizadas en la zona supraclavicular derecha y en la zona inguinal izquierda. En el primer contacto con el SAMU, el paciente presentaba hipotensión (TA 85/50) con rápida respuesta a la resucitación hidroelectrolítica y la compresión de heridas sangrantes, consiguiendo así estabilizar al paciente. El paciente mantuvo GC 15 en todo momento. A la llegada a Urgencias el paciente estaba con TA 150/87, 57 lpm, eupneico y con SatO₂ 94-98% con gafas nasales a 4 L. Además, las heridas no presentaban sangrado activo. La radiografía de tórax realizada en el box de críticos demuestra un ensanchamiento mediastínico. El estudio se completó con un angioTC, en el cual tras administración de CIV en fase arterial se aprecia signo indirecto de fístula arteriovenosa por relleno precoz de la vena yugular interna derecha (fig. A). También se aprecia un trayecto como signo directo de fístula arteriovenosa entre la confluencia venosa yugulo-subclavia y la arteria subclavia derechas (fig. B). Tras la estabilización inicial del paciente y ante la imposibilidad de ofrecer cuidados definitivos, se trasladó al paciente al servicio de cirugía vascular del hospital de referencia donde se realizó una cirugía abierta combinada con cirugía cardíaca.



Discusión: Las FAV supraaórticas presentan una peor evolución clínica comparado a FAV de otros territorios, ya que suelen aumentar su tamaño y tienden a la aparición o empeoramiento de síntomas. Puesto que la resolución espontánea es poco frecuente, se opta por procedimientos endovasculares con *stents* y *coils*, o bien por cirugía abierta. Actualmente si es factible, el tratamiento endovascular es el tratamiento de elección, debido al menor riesgo de complicaciones durante el período perioperatorio y una tasa de éxito similar a la cirugía a corto y medio plazo. Sin embargo, en determinados casos donde la urgencia, la anatomía del cuello o la disponibilidad de terapia endovascular no lo permiten, el tratamiento de elección sigue siendo la cirugía abierta como en el caso descrito anteriormente. Además, en casos complejos con difícil acceso a la FAV, se requiere un equipo multidisciplinar para lograr con éxito la resolución de las mismas. El tratamiento debe individualizarse, considerando la sintomatología del paciente y las características de la lesión, con el objetivo de prevenir las complicaciones a largo plazo y minimizar posibles secuelas.