

P-051 - MANEJO QUIRÚRGICO DE LA TROMBOSIS AGUDA DE LA AMS ASOCIADA A CONSUMO DE COCAÍNA

Aragón Encina, José Antonio; Valverde Martínez, Amparo; Camacho Ramírez, Alonso; Martín Cañuelo, Jorge; Martínez Ingelmo, Cristina; Pacheco García, José Manuel

Hospital Universitario Puerta del Mar, Cádiz.

Resumen

Introducción: La trombosis mesentérica aguda supone una urgencia que se define por una hipoperfusión intestinal instaurada de forma brusca. Aparece con más frecuencia en pacientes con enfermedad aterosclerótica e incluso con clínica previa de angina intestinal. Entre otras etiologías menos frecuentes, se encuentran los tóxicos como la cocaína y derivados. Los síntomas son por lo general inespecíficos y con ello el retraso diagnóstico es responsable de la alta mortalidad debida a la instauración de la necrosis intestinal.

Caso clínico: Paciente varón de 44 años, fumador, sin patología previa, que consulta en servicio de urgencias por dolor abdominal generalizado de aparición brusca tras una comida copiosa el día previo y consumo de cocaína. Es diagnosticado mediante angio-TAC de trombosis en la arteria mesentérica superior (AMS), junto con elevación de reactantes de fase aguda. Se realiza manejo conservador con anticoagulación y antiagregación. Pese a ello, evoluciona desfavorablemente, precisando de traslado a nuestro centro para manejo quirúrgico ante la sospecha de sufrimiento intestinal. En quirófano llama la atención marcado sufrimiento en asas de intestino delgado, de aspecto isquémico de forma generalizada con zonas de cianosis fija no transmural. No se visualizan perforaciones, por lo que se procede a la disección del retroperitoneo y duodeno mediante maniobra de Cattell-Braasch para control de AMS. Tras disección de la misma vía transmesentérica, se realiza arteriotomía y extracción de trombo fibrinoide con extensión a ramas de la AMS y cierre con parche de vena safena interna. El abdomen se deja abierto mediante sistema *vacuum pack* para posterior *second-look* a las 48 h. En dicha revisión se aprecia reperfusión de asas previamente isquémicas, aunque persiste en segmento de 60 cm desde el ángulo de Treitz, precisando de una resección segmentaria y anastomosis. El paciente fue dado de alta al undécimo día sin presentar posteriores complicaciones abdominales.

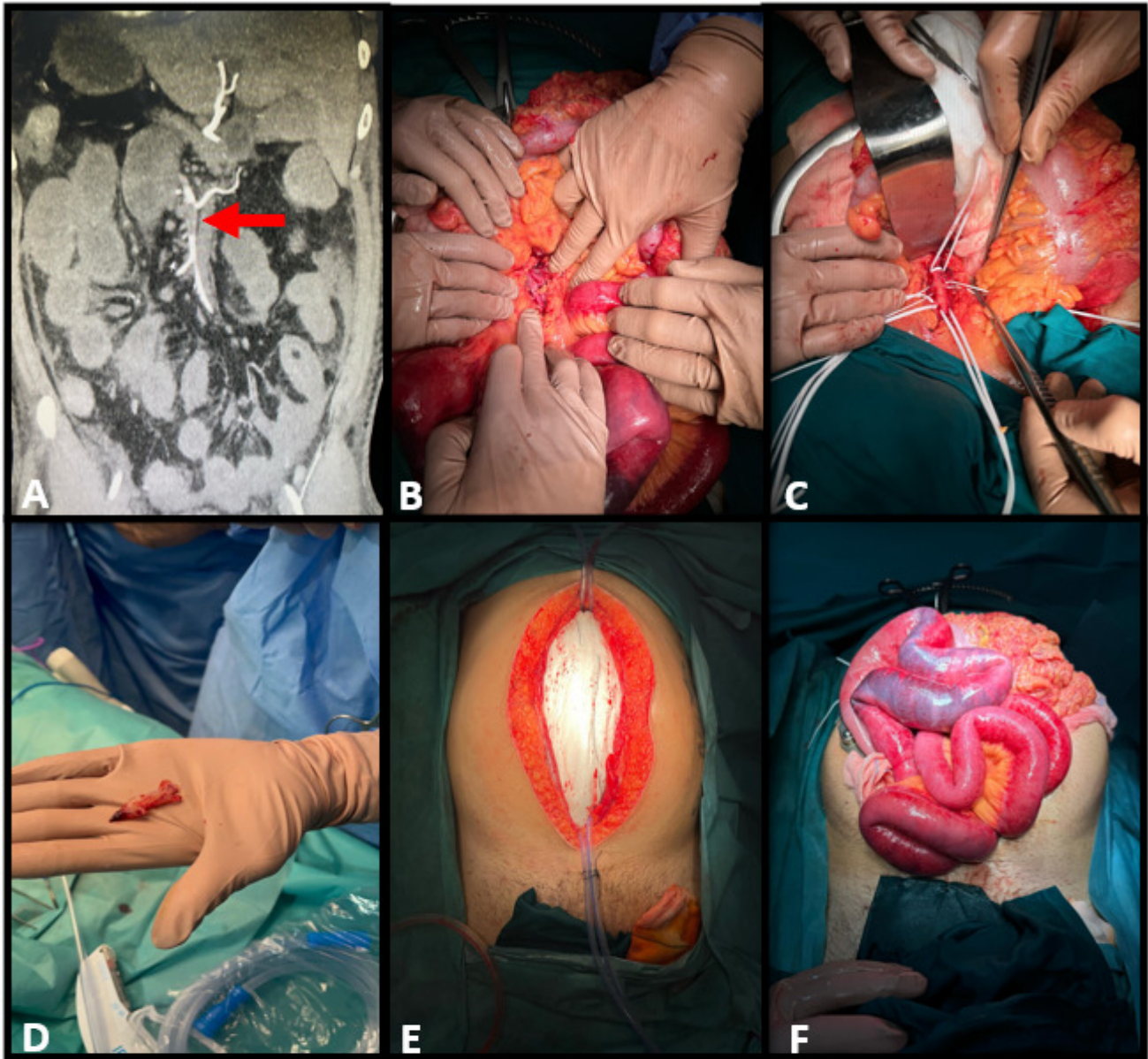


Figura 1. Manejo quirúrgico de la trombosis aguda de la AMS
A. Angio-TAC; Trombosis de AMS a 4 cm de su origen. **B y C.** Exposición AMS mediante maniobra de Cattell- Braasch vía posterior y vía anterior a través del la raíz del meso. **D.** Trombo de la AMS **E.** Open Vacuun pack **F.** Second- look

Discusión: Pese a ser una etiología menos frecuente, la cocaína además de producir una vasoconstricción vascular y aumentar la demanda de oxígeno en el endotelio, es un agente protrombótico, capaz de desencadenar entre otras complicaciones, una trombosis arterial aguda. Su aparición es más frecuente en pacientes jóvenes sin otras enfermedades, instaurándose en las primeras 48 h desde su consumo. Los principales pilares del tratamiento consisten en restaurar rápidamente el flujo sanguíneo intestinal y conseguir una adecuada estabilidad clínica. La viabilidad intestinal es cercana al 100% dentro de las primeras 12 h de isquemia, reduciéndose hasta un 54% entre las 12 y 24 horas. Además de las medidas generales, en el manejo de la trombosis de la AMS debe considerarse el tratamiento endovascular antes de la instauración de una isquemia irreversible. El manejo quirúrgico debe reservarse para los pacientes en los que no se demuestre una lisis del coágulo en las horas siguientes o exista una mala evolución clínica. Debe considerarse un *second-*

look con abdomen abierto en aquellos casos donde exista duda sobre la repermeabilización intestinal.