



P-077 - ISQUEMIA MASIVA POR HERNIA INTERNA: REVERSIÓN DE CIRCUITO BARIÁTRICO. A PROPÓSITO DE UN CASO

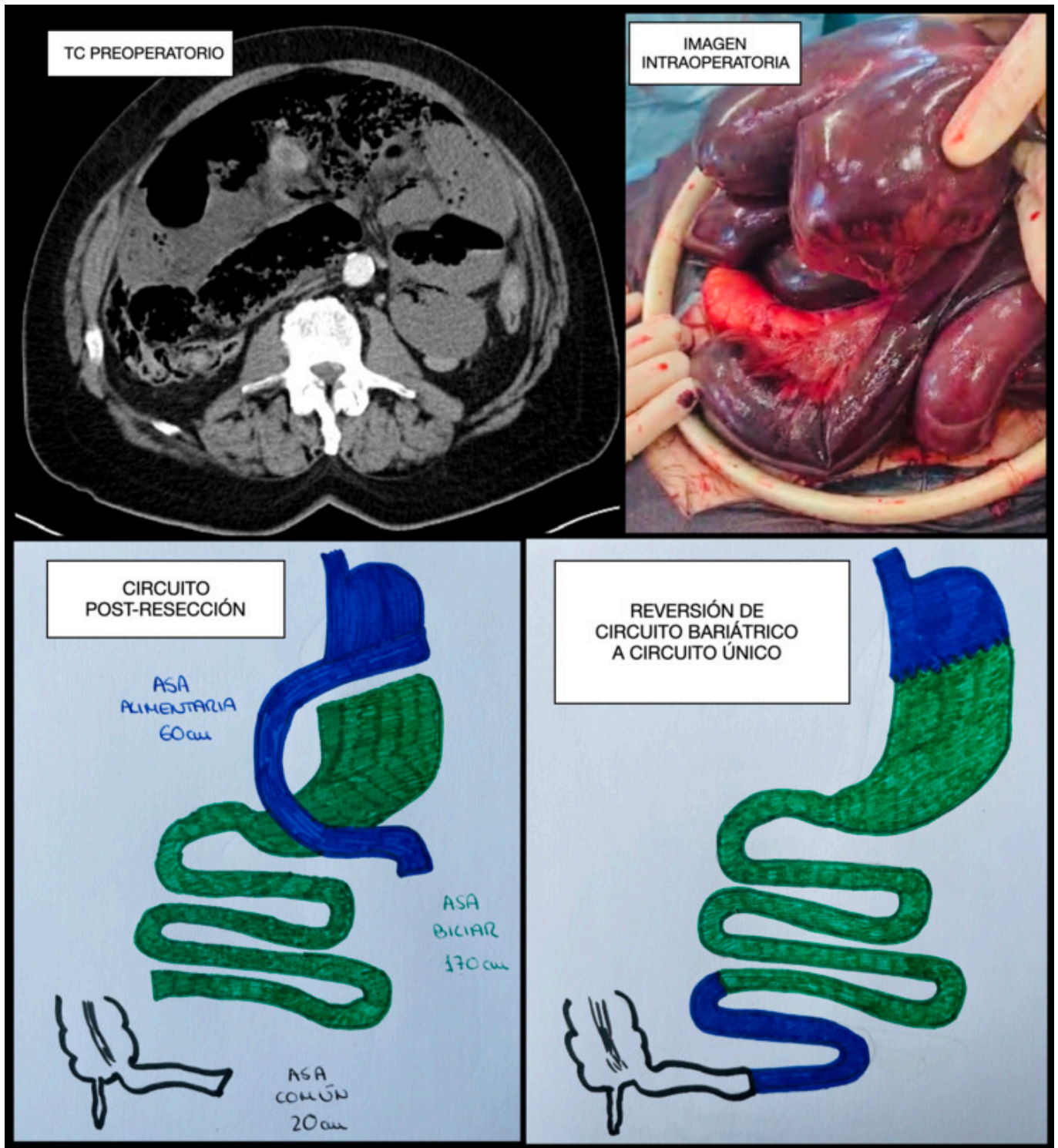
Muñoz Plaza, Nerea; Cruza Aguilera, Iris; de la Plaza Galindo, María; García Plata Polo, Esther; Sánchez Manuel, Francisco Javier; Otero Rondón, Michelle; Polanco Pérez, Lucía; Álvarez Rico, Miguel Ángel

Hospital Universitario, Burgos.

Resumen

Introducción: La hernia interna constituye una de las principales causas de morbilidad y mortalidad en el posoperatorio tardío de la cirugía bariátrica. Se debe sospechar ante mínimos síntomas abdominales en pacientes con este antecedente, dada la variabilidad de presentaciones clínicas. Aunque la prueba diagnóstica fundamental es el TC, no siempre este es capaz de mostrar signos específicos. La isquemia intestinal que provoca hace que el diagnóstico tardío genere consecuencias graves para el paciente.

Caso clínico: Presentamos el caso de un paciente de 64 años que acude a urgencias por dolor abdominal, vómitos y diarrea de menos de 24 horas de evolución. Como antecedente presenta una derivación biliopancreática con 70 cm de asa común 5 años antes, habiendo presentado una pérdida ponderal posoperatoria del 31%. Ante el empeoramiento clínico rápido, en urgencias se solicita un TC de abdomen que evidencia un cuadro obstructivo de intestino delgado sin claro cambio de calibre, signos de isquemia intestinal y neumoperitoneo. Se indica cirugía urgente: se practica laparotomía exploradora evidenciando isquemia intestinal de la práctica totalidad de las asas alimentaria y común como consecuencia de una hernia interna. Tras la dificultosa devolvulación, se realiza cirugía en un primer tiempo: resección intestinal del segmento necrótico, dejando con cabos cerrados un asa alimentaria de 60 cm, un asa común de 20 cm y la totalidad del asa biliar con 170 cm de longitud. A las 24 horas, dada la evolución favorable del paciente, se decide cirugía en segundo tiempo: dado que la isquemia intestinal no había progresado, se realiza la reconstrucción con reversión del circuito bariátrico. Dicha cirugía consiste en la sección de la antigua anastomosis gastroyeyunal, con nueva anastomosis gastrogástrica e inserción del asa alimentaria remanente entre el asa biliar y el común; como resultado queda un intestino delgado de 250 cm de longitud desde el ángulo de Treitz hasta la válvula ileocecal. La evolución posoperatoria es favorable, a la espera de evaluar el déficit nutricional secundario con el seguimiento.



Discusión: La cirugía bariátrica es fundamental en el manejo de la obesidad, patología en aumento, creciendo en consecuencia sus complicaciones quirúrgicas. La clínica de una hernia interna puede ser desde cuadros recurrentes de suboclusión intestinal autolimitados, hasta un abdomen agudo de rápida evolución. Su dificultad diagnóstica y la gravedad de sus consecuencias hace fundamental un alto índice de sospecha en los pacientes con antecedentes de cirugía bariátrica. Factores relacionados con una mayor incidencia son: la anastomosis gastroyeyunal retrocólica que crea un defecto mesentérico más, la pérdida ponderal con reducción de grasa intraperitoneal por la ampliación de los defectos, así como la cirugía laparoscópica y su menor cantidad de adherencias con mayor movilidad de asas intestinales. El cierre de los defectos mesentéricos en el acto quirúrgico se considera la forma más eficaz de prevención. A la hora del tratamiento, en caso de necrosis intestinal, tras la resección del segmento afecto se debe restablecer el tránsito preservando el circuito bariátrico. Sin embargo, hay que revertir a un circuito único en caso de resecciones

intestinales masivas para evitar un síndrome de intestino corto.