



## P-085 - ÚLCERA DE REMANENTE GÁSTRICO TRAS *BYPASS* GÁSTRICO LAPAROSCÓPICO

García Sánchez, Fernando; Pérez García, José Alberto; Blasco Delgado, Olga; El Haddad Jaouiche, Ginamar; Vargas Cascón, Esperanza Macarena; Miguélez Sierra, Paula; Rosillo Sánchez, Natalia; Alarcón González, María Isabel

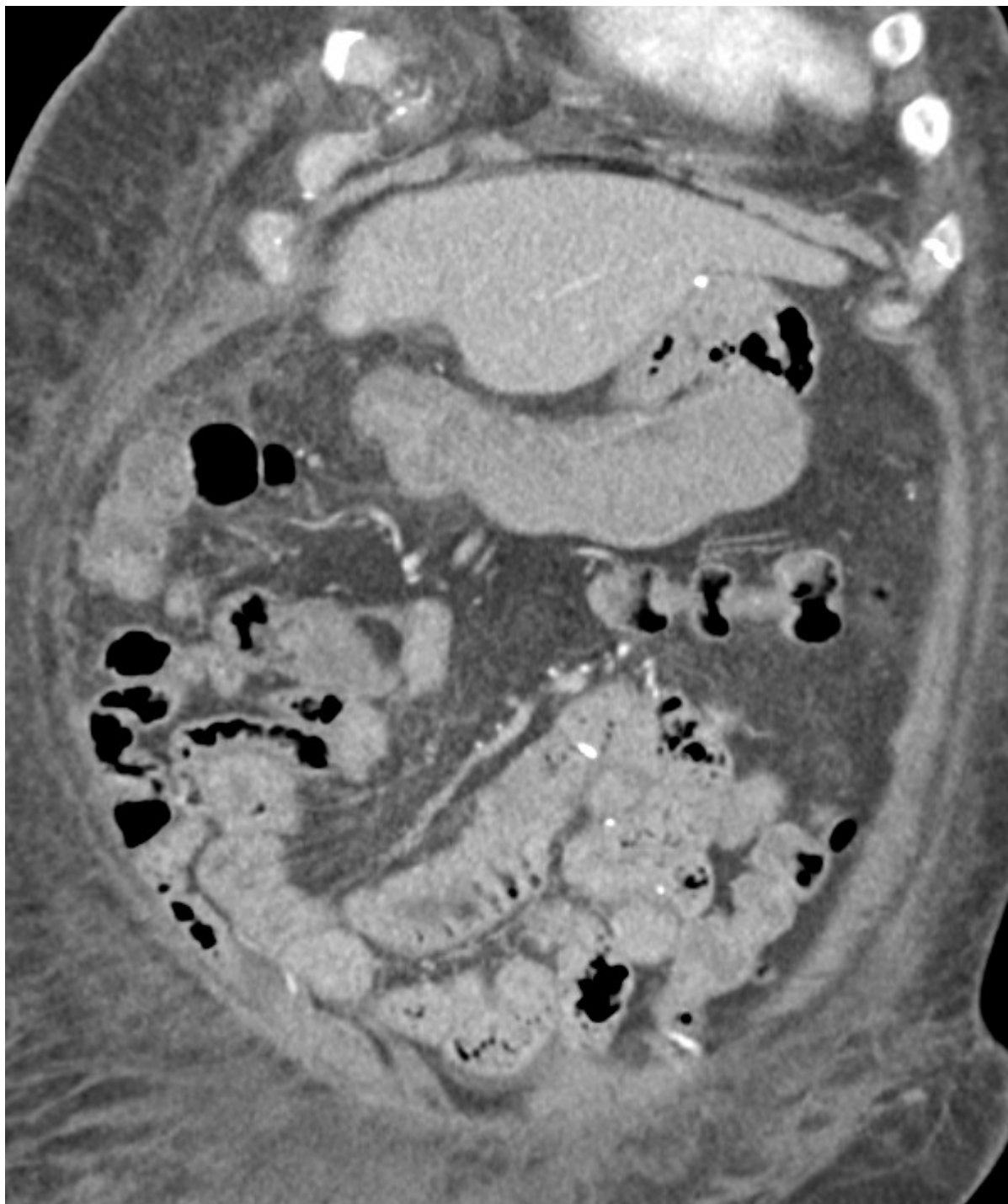
Hospital Virgen del Puerto, Plasencia.

### Resumen

**Introducción:** El *bypass* gástrico laparoscópico es una de las técnicas más empleadas en cirugía bariátrica, considerada el *gold standard*, pero no está exenta de riesgos. Cuando un paciente bariátrico presenta una complicación supone un reto diagnóstico y terapéutico debido a las diferencias clínicas y anatómicas de estos pacientes. El objetivo de esta comunicación es dar a conocer una posible complicación, infrecuente, pero grave, como es la aparición de úlceras en el remanente gástrico excluido, a propósito de un caso en nuestro centro.

**Caso clínico:** Mujer de 76 años, intervenida de cirugía bariátrica en 2011, realizándose un *bypass* gástrico laparoscópico, asociando a su vez HTA, hipotiroidismo, diabetes mellitus tipo 2 y estenosis aórtica leve. Es ingresada en Medicina Interna por cuadro séptico grave en relación con absceso abdominal (de localización suprahepática) de origen no filiado, iniciándose antibioterapia de amplio espectro y drenaje percutáneo por parte de Radiología. Mejoría parcial del tamaño del absceso en control radiológico, pero la paciente presenta deterioro del estado general y anemia progresiva (hasta hemoglobina 6,7 g/dL), precisando varias transfusiones de hematíes. Se realizan endoscopia digestiva alta (hasta pie de asa) sin identificar puntos de sangrado activo, y colonoscopias sin hallazgos. Tras continuar anemizándose, pese a realizarse numerosas transfusiones de hemocomponentes, se sospecha úlcera gástrica en reservorio gástrico, iniciándose bomba de perfusión de inhibidores de la bomba de protones (sin mejoría). Se realiza TAC abdominal urgente (colección perihepática y subfrénica, cambios posquirúrgicos *posbypass*, discreta distensión de estómago excluido con contenido endoluminal de alta densidad sospechoso de material hemático no presente en estudio previo), por lo que finalmente se decide realizar intervención quirúrgica urgente. Se realiza laparoscopia exploradora, tras liberación de múltiples adherencias se realiza drenaje y lavado de colección líquida perihepática, visualizando úlcera de remanente gástrico parcialmente cubierta en región subhepática (como origen de dicha colección) de aproximadamente 3 centímetros en región prepilórica. Se decide realizar gastrectomía a nivel de primera porción duodenal. Durante la intervención quirúrgica, al no poder asegurar la etiología de la úlcera gástrica y debido al sangrado activo que ha condicionado inestabilidad hemodinámica, se decide la sección completa del remanente gástrico, que se envía a Anatomía Patológica (sin evidencia de malignidad). En posoperatorio, tras anemia inicial (que requiere transfusión de 2 concentrados de hematíes), presenta buena recuperación posterior, con adecuada tolerancia y dolor controlado. Dándose de alta

al 7º día posoperatorio.



**Discusión:** La aparición de úlceras en el remanente gástrico tras *bypass* gástrico en Y de Roux es una complicación rara pero grave. La presencia de síntomas de perforación varía en relación a los pacientes no bariátricos, sin existencia de neumoperitoneo en algunos casos. El tratamiento puede variar, existiendo la posibilidad de realizar sutura primaria, resección parcial de la úlcera y sutura primaria posterior (con o sin parche omental), o la realización de gastrectomía del remanente gástrico. En nuestro caso se realiza gastrectomía del remanente debido al sangrado activo que condiciona inestabilidad hemodinámica y a la posibilidad de realizar estudio anatomopatológico de la lesión.