



P-096 - ADRENALECTOMÍA RETROPERITONEAL ROBÓTICA: EXPERIENCIA INICIAL

Manyalich-Blasi, Martí; Saavedra-Pérez, David; Domínguez-Garijo, Paula; Llompard, Maria Magdalena; Ardid Brito, Jordi; Rull Ortuño, Ramon; Pera-Román, Miquel; Vidal-Pérez, Òscar

Hospital Clínic de Barcelona, Barcelona.

Resumen

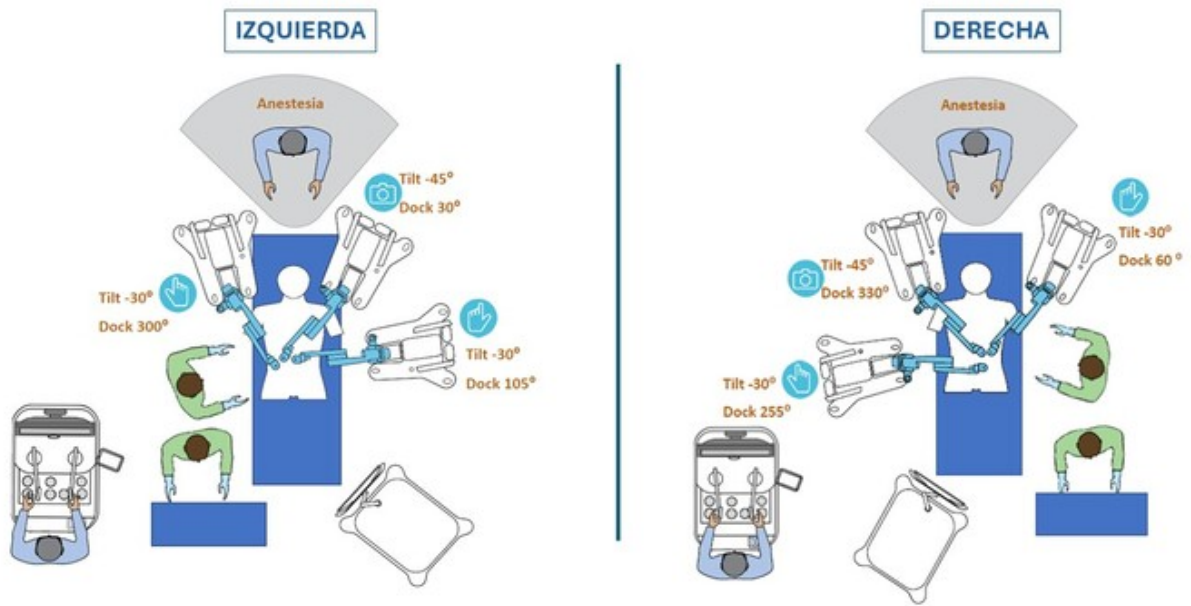
Introducción: La aparición de la cirugía asistida por robot ha aportado algunas ventajas a la cirugía mínimamente invasiva. En comparación con los sistemas laparoscópicos, los sistemas robóticos permiten una visualización tridimensional con una resolución superior. Además, están equipados con instrumentos de gran movilidad que pueden trabajar en áreas más pequeñas. Es por este motivo que la adrenalectomía retroperitoneal robótica se perfila como un procedimiento idóneo para esta tecnología.

Objetivos: Analizar los resultados de los 10 primeros casos consecutivos intervenidos de adrenalectomía retroperitoneal robótica mediante plataforma RAS Hugo™.

Métodos: Desde julio 2023 hasta febrero 2024 se reclutaron un total de 10 pacientes para adrenalectomía retroperitoneal robótica. La cirugía se realiza mediante el sistema RAS Hugo™. La posición en decúbito prono y el acceso al espacio retroperitoneal se realiza según la técnica habitual para la cirugía endoscópica retroperitoneal. Se colocan los trócares robóticos y se realiza el *docking* según se detalla en la imagen dependiendo de la lateralidad de la lesión a extirpar. Se colocan 2 trócares de 11 mm para el brazo robótico de la óptica de 30° y para el brazo robótico paravertebral. Se coloca un trocar de 8 mm en el brazo robótico correspondiente a la línea axilar posterior. Tras realizar el *docking* de los módulos robóticos se inicia la disección del espacio retroperitoneal mediante pinza bipolar y electrocauterio según técnica habitual. Para la sección de la vena suprarrenal se utilizan instrumentos de sellado de alta energía. Se completa la adrenalectomía y se extrae la pieza mediante bolsa protectora.

Resultados: Se realizaron un total de 10 intervenciones quirúrgicas, de las cuales 6 hombres y 4 mujeres. La mayoría de los pacientes fueron intervenidos por sospecha de hiperaldosteronismo primario (n = 7) y el resto por síndrome de Cushing (n = 3). La mediana de edad fue de 58 años (50-73) con un índice de masa corporal de 28,5 Kg/m² (21-36). El riesgo anestésico de los pacientes según la American Society of Anesthesiologists (ASA) fue del 50% para un ASA II y el otro 50% un ASA III. La lateralidad de la lesión fue del 50% para la glándula suprarrenal derecha e izquierda con una mediana del tamaño del tumor de 1,5 cm (0,5-3,5). La mediana del tiempo operatorio fue de 124,5 minutos (102-198). Un paciente requirió de conversión a abordaje endoscópico por pielonefritis. No se reportaron complicaciones posoperatorias, registrando una mediana de la estancia hospitalaria de 1 día (1-3).

ADRENALECTOMÍA RETROPERITONEAL ROBÓTICA



Conclusiones: La cirugía adrenal robótica por abordaje retroperitoneal es una técnica factible en pacientes seleccionados. La superioridad en la resolución de la imagen y la posibilidad de efectuar movimientos rotatorios en espacios más reducidos facilitan las maniobras de disección del cirujano. El aumento en el tiempo quirúrgico y la necesidad de un equipo bien capacitado puede ser una limitación inicial.