




# Cirugía Española



[www.elsevier.es/cirurgia](http://www.elsevier.es/cirurgia)

## P-118 - METÁSTASIS TIROIDEA DE CÁNCER COLORRECTAL. ¿UN CAMBIO DE TENDENCIA?

*Gallego Vela, Alberto; Berlanga Jiménez, Laura; Díaz Roldán, Jorge; Cañete Gómez, Jesús; Parra Membrives, Pablo*

*Hospital Universitario de Valme, Sevilla.*

### Resumen

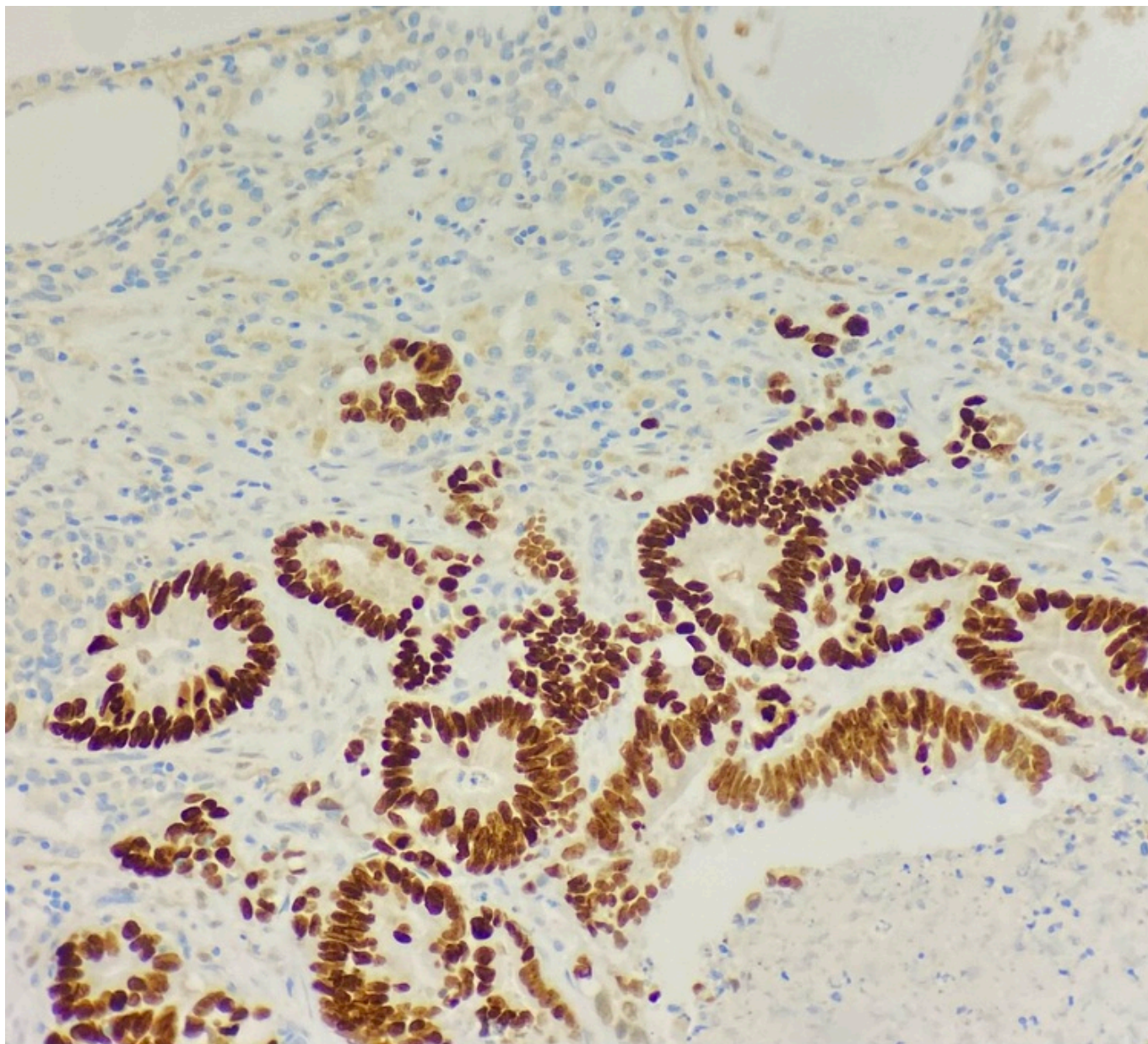
**Introducción:** La enfermedad metastásica en la glándula tiroides es extremadamente rara. Representa solo del 0,2% al 3% de todas las neoplasias malignas de tiroides. Suele deberse a un diagnóstico incidental en la mayoría de los casos. En concreto, la metástasis tiroidea de origen colorrectal ocurre en el 0,5-1% de los tumores colorrectales, y generalmente con una enfermedad en estadio avanzado. En la literatura son escasas las series de pacientes publicados en estas circunstancias.

**Objetivos:** Presentamos la serie de casos más grande hasta la fecha, en un centro único, de metástasis tiroideas de origen colorrectal obtenidas en estudios clínicos (no autopsias).

**Métodos:** Se han evaluado retrospectivamente y analizado conjuntamente, los resultados de los pacientes sometidos a cirugía de tiroides en nuestro centro, con diagnóstico final de carcinoma y/o adenocarcinoma (674 casos), así como todos los pacientes sometidos a cirugía de colon o recto con diagnóstico final de carcinoma y/o adenocarcinoma (3.406 casos), desde 1992 hasta la actualidad. Este trabajo consta de historias muy bien documentadas, así como de la anatomía patológica de piezas quirúrgicas, biopsias tiroideas (algo extremadamente raro) y hallazgos citológicos.

**Resultados:** Se han obtenido 3 casos de metástasis tiroideas de origen colorrectal, y como particularidad, todos los diagnósticos han sido realizados durante el año 2023. Caso 1: paciente varón, 74 años, sin patología tiroidea previa. 2017: resección anterior baja por adenocarcinoma de la unión rectosigmoidea pT3pN2. Intervenido nuevamente en 2020 por metástasis única hepática en segmento 6. 2023: nuevo estudio de extensión con hallazgos en TAC de metástasis pulmonares y nódulo tiroideo de 3 cm en polo inferior de LTD con una macrocalcificación (TIRADS 4). Se realiza hemitiroidectomía derecha. Inmunorreactividad nuclear para SATB2 (adjuntamos imágenes AP) indicativa de origen colorrectal de la neoplasia. Caso 2: paciente mujer, 51 años, sin patología tiroidea previa. Diagnosticada en 2023 de nódulo cervical de reciente aparición. Describe alteraciones del hábito deposicional, síndrome constitucional y CEA elevado. Diagnóstico final de adenocarcinoma de recto medio-inferior T4bN2M1. Estudio de extensión con metástasis hepáticas y tiroidea. Se realiza biopsia tiroidea, con una inmunorreactividad nuclear para CDX2 indicativa de origen intestinal (aportamos imagen). Caso 3: paciente mujer, 50 años, sin patología tiroidea previa. Neoplasia colon izquierdo perforada al diagnóstico en 2023. Se realiza hemicolectomía izquierda

urgente. Estudio de extensión con lesión tiroidea (TIRADS 5) con función tiroidea normal. Se realiza PAAF y biopsia. Células atípicas con tendencia a la formación de glándulas, sugestivas de adenocarcinoma. Positividad nuclear para CDX2 (estudio inmunocitoquímico), compatible con origen intestinal.



**Conclusiones:** Debemos mantener las metástasis tiroideas de origen colorrectal en el diagnóstico diferencial al evaluar un nódulo tiroideo, especialmente en pacientes con antecedentes de malignidad. Este trabajo, pone de manifiesto la necesidad de optimizar el estudio de extensión en cualquier paciente con carcinoma colorrectal. En nuestra serie, el inmunodiagnóstico ha sido clave para la confirmación etiológica. Aunque el pronóstico de la enfermedad esté determinado por el tumor primario, la resección quirúrgica de tiroides en estos casos, parece asociarse a una mayor supervivencia.