



P-128 - ROTURA ESPONTÁNEA DE ANGIOMIOLIPOMA SUPRARRENAL GIGANTE

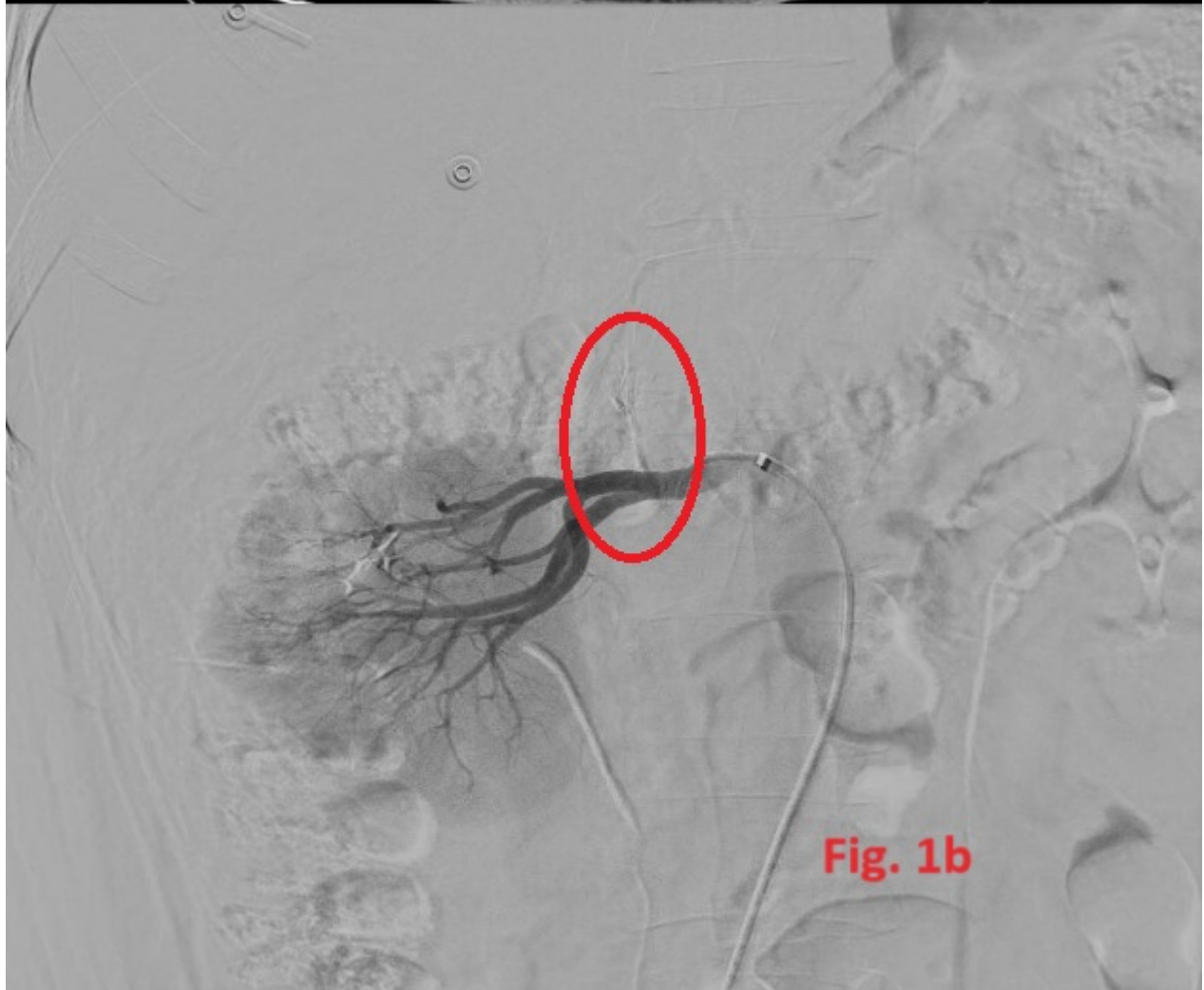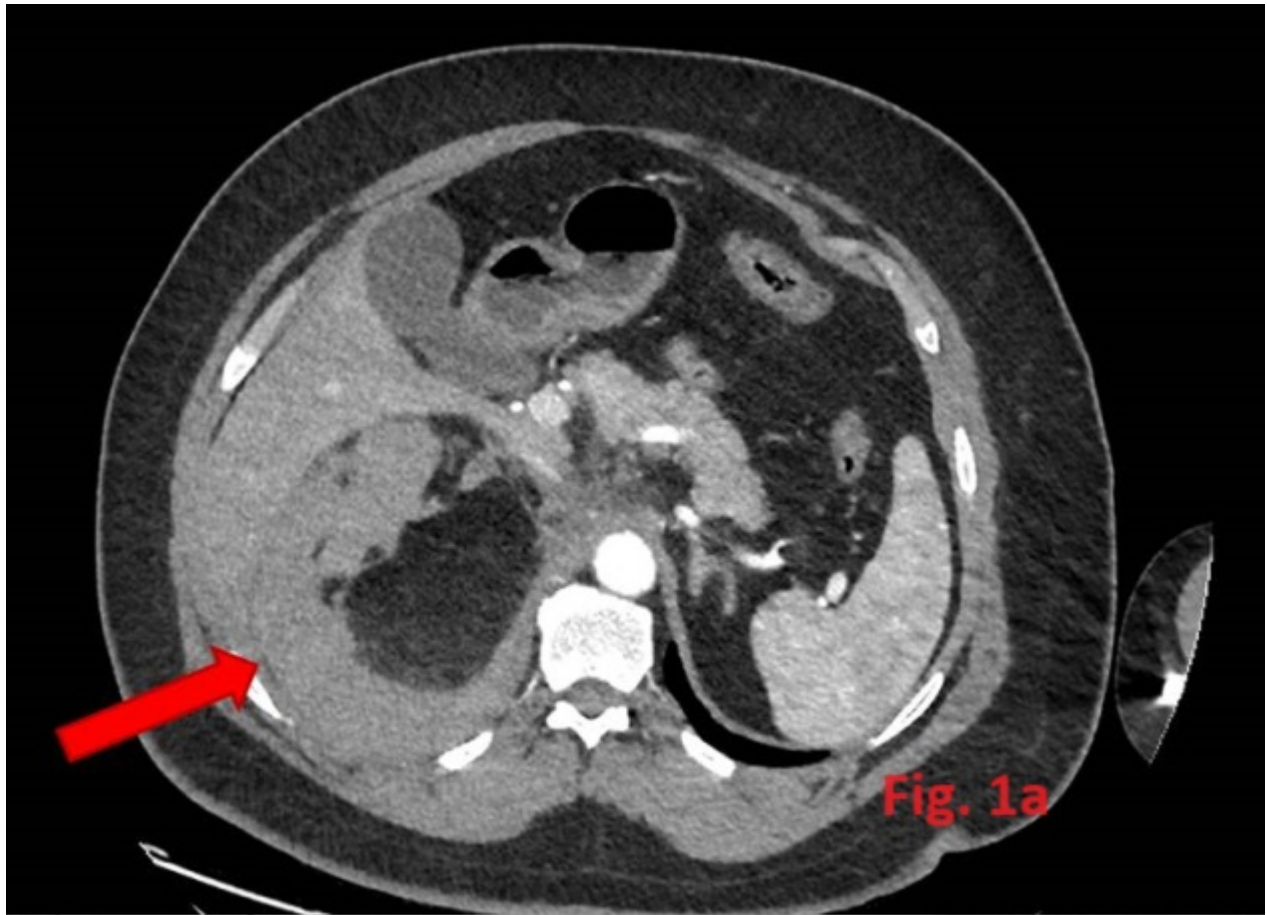
Martínez Moreno, José Luis; Piñera Morcillo, Clara; Miguel Perelló, Joana Aina; Mengual Ballester, Mónica; Flores Pastor, Benito Manuel; Buitrago Ruiz, Manuel; Lucas Zamorano, Isabel; Soria Aledo, Víctor

Hospital General Universitario J.M. Morales Meseguer, Murcia.

Resumen

Introducción: El angiomiolipoma (AML) suprarrenal es un tumor extremadamente raro, benigno y de lento crecimiento. La mayoría de casos son asintomáticos y su diagnóstico es incidental, aunque se han descrito casos de hemorragia retroperitoneal por rotura espontánea. Presentamos el caso de un paciente con rotura espontánea de un AML suprarrenal gigante.

Caso clínico: Varón de 52 años con antecedente de masa suprarrenal derecha en 2017 como AML suprarrenal derecho; Eco-Doppler, TAC, RMN y estudio hormonal no funcionante. Se derivó a Medicina Interna para estudio de HTA y era obeso, sin otros antecedentes médicos de interés. El paciente consultó en Urgencias por dolor abdominal de inicio súbito de madrugada sin otra sintomatología asociada. A la exploración presentaba un abdomen doloroso en hipocondrio derecho con sensación de ocupación pero sin signos irritación peritoneal. Analítica anodina. Se realizó TAC abdominal (fig. 1a) que informa de masa suprarrenal derecha bien delimitada de 13,8 × 12,4 × 10,3 cm compatible con AML que ejerce efecto masa sobre el hígado, vena cava inferior y polo superior del riñón derecho, con signos de rotura y hematoma retroperitoneal sin signos de sangrado activo en ese momento. En las primeras horas presentó una caída de hemoglobina a 10,2 g/dL (previa 14 g/dL) que posteriormente se mantuvo estable. Se contactó con radiología intervencionista para embolización, se realizó embolización selectiva de arteria suprarrenal inferior dependiente de la arteria renal derecha (fig. 1b). El paciente evolucionó favorablemente siendo alta al 5º día de ingreso, pendiente de cirugía programada.



Discusión: El AML ocurre con mayor frecuencia en el riñón, la segunda localización más frecuente es el hígado. Los AML extrarrenales son extremadamente raros y se han notificado en el hígado, colon, intestino delgado, piel, epiplón, mama y glándula suprarrenal. El AML suprarrenal es un tumor benigno y de lento crecimiento. Suele diagnosticarse de manera incidental, mediante ecografía o TAC realizadas por otro motivo, aunque se han descrito casos de pacientes sintomáticos, fundamentalmente dolor abdominal, estreñimiento o vómitos, e incluso hemorragias retroperitoneales espontáneas por rotura en los de mayor tamaño. En nuestro caso el paciente se diagnosticó incidentalmente años atrás, se mantuvo asintomático durante 7 años y consultó en urgencias por una complicación grave. El diagnóstico inicial es por prueba de imagen pero el diagnóstico definitivo debe efectuarse por estudio histológico, el tumor está constituido por células de músculo liso, tejido adiposo y vasos sanguíneos anormales. Las indicaciones primarias de intervención quirúrgica comprenden los casos sintomáticos (dolor o hemorragia), sospecha de malignidad, tumoraciones mayores de cuatro centímetros (como en cualquier lesión en la glándula suprarrenal), así como, AML suprarrenales más grandes para evitar la rotura espontánea debido a la presencia de elastina anormal y vascularidad deficiente del tumor. En nuestro caso el paciente evolucionó favorablemente tras embolización del AML, siendo alta pendiente de cirugía programada y de confirmación histológica. En conclusión, el AML suprarrenal es un tumor extremadamente raro y generalmente asintomático, que puede causar hemorragia retroperitoneal por rotura. El diagnóstico precoz y el manejo adecuado son cruciales.