



VC-021 - LOCALIZACIÓN RADIOGUIADA DE ADENOMA PARATIROIDEO ECTÓPICO DURANTE CIRUGÍA DE REEMPLAZO MITRAL

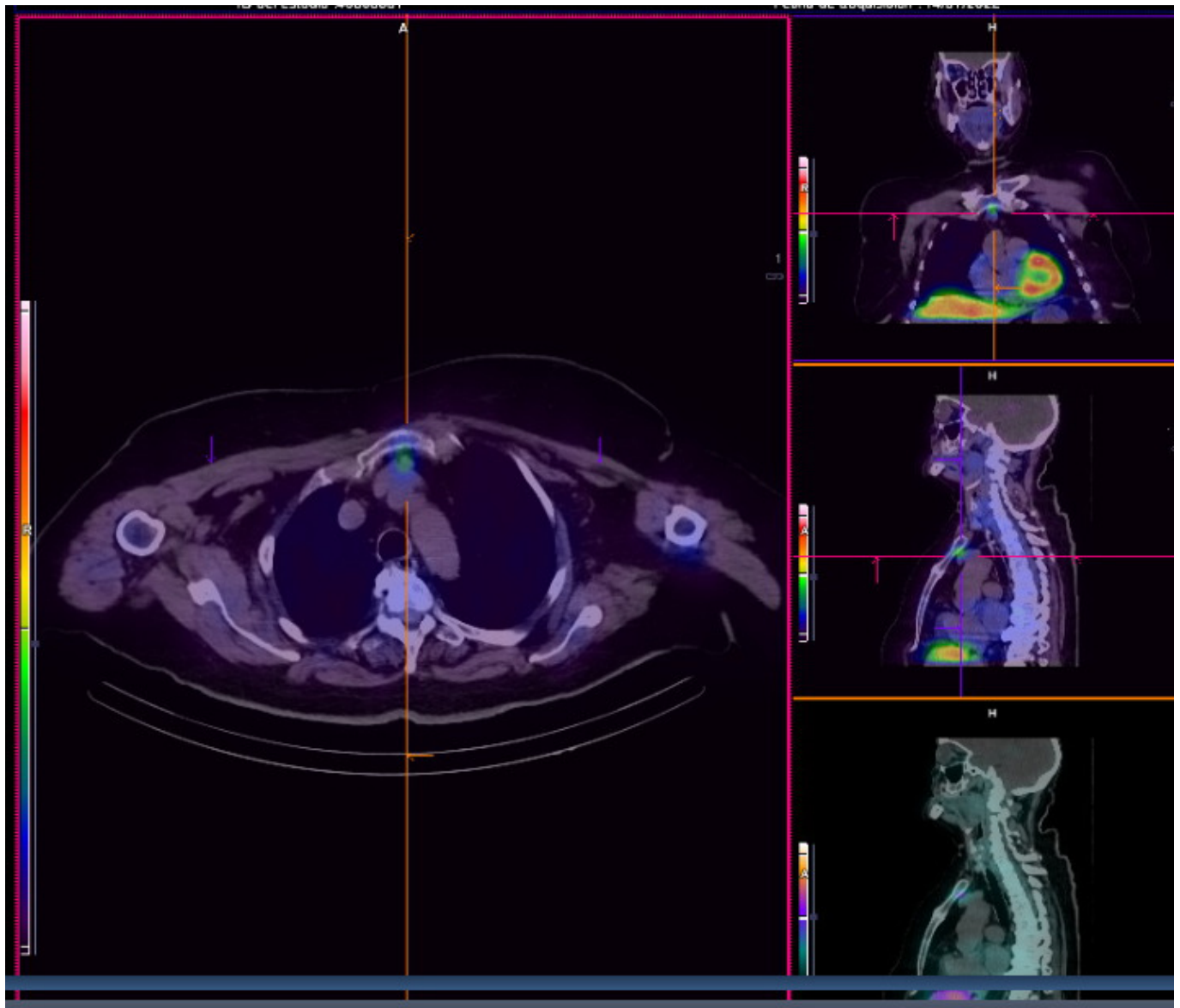
García Raña, Alba; Orue-Etxebarria González, Maitane; Artigues Puyadena, Lara; Ascondo Larrucea, Asier; Husein Alonso, Fátima; Cambor Menéndez, Sara; Blanco Partearroyo, Lorena; Expósito Rodríguez, Amaia

Hospital de Basurto-Osakidetza, Bilbao.

Resumen

Introducción: El hiperparatiroidismo primario (HPTP) es una alteración del metabolismo fosfocálcico provocado por aumento de niveles de hormona paratiroidea (PTH). Su incidencia real es desconocida, entre 10-80 casos por 100.000 habitantes, con una prevalencia en aumento por la mayor realización de estudios analíticos. De los pacientes con HPTP, aproximadamente el 80% presentan un adenoma único y un 20% una enfermedad multiglandular, siendo el carcinoma de paratiroides la causa en < 1% de los pacientes. El diagnóstico es bioquímico con calcemias elevadas acompañadas a PTH alta o inadecuadamente normal. Una vez diagnosticado, el objetivo de las pruebas de imagen complementarias es localizar la glándula patológica, que puede encontrarse en situación ortotópica o ectópica. Clásicamente disponíamos de la gammagrafía Tc-sestamibi y la ecografía, a las que se han añadido el SPET-TC o el PET-colina, dos nuevas pruebas que nos dan una imagen morfológica y funcional; ayudando a diseñar la estrategia quirúrgica. Con dos pruebas positivas que localizan un posible adenoma, la sensibilidad es muy elevada permitiendo realizar una cirugía selectiva con una tasa de éxito muy alta.

Caso clínico: Mujer de 78 años que durante un ingreso por insuficiencia cardiaca es diagnosticada de hipercalcemia, con posterior diagnóstico de HPTP con PTH 86 pg/dL, calcio 12 mg/dL y fosfato 1,6 mg/dL. La ECO de cuello objetiva un bocio multinodular sin objetivar lesiones en la teórica localización paratiroidea y la gammagrafía Tc-sestamibi localiza un foco hipercaptante en región centrotorácica alta que se sitúa sobre una imagen nodular retroesternal-prevascular sugestiva de adenoma paratiroideo. Dado que la paciente está pendiente de intervención por parte de Cirugía Cardíaca para un reemplazo de la válvula mitral, se decide aprovechar la esternotomía para resear el adenoma de forma radioguiada con Tc99m-sestamibi. Durante la intervención gracias a la sonda de detección gamma se localiza la lesión, que se extirpa y se biopsia de forma intraoperatoria obteniendo como resultado un adenoma de paratiroides. También se constata el descenso de PTH desde el basal, a 27 pg/dL a los 25 minutos de la extirpación. El posoperatorio inmediato cursa con normalidad, manteniéndose descenso de PTH con normocalcemia. A los 3 meses de la intervención la paciente acude a consultas con una analítica de control con calcio, PTH y fosfato normales; siendo dada de alta.



Discusión: El hiperparatiroidismo primario es una patología con aumento de prevalencia en nuestro medio cuyo único tratamiento curativo es la cirugía. Las pruebas de imagen ayudan a localizar la glándula patológica que puede ser única en el caso de adenomas o varias si se trata de una enfermedad multiglandular. Los adenomas pueden encontrarse en localización ortotópica o migrar a localizaciones atípicas como el surco traqueoesofágico, ser retrofaríngeas, intratímicas o intratiroides; pudiendo llegar a localizarse en el espacio retroesternal o retroclavicular. Cuando esto ocurre precisamos reformular el acceso quirúrgico alejándonos de la incisión cervical transversa clásica, pudiendo precisar incisiones de gran tamaño y en otras localizaciones. El marcaje con Tc99m-sestamibi nos ayuda a la localización intraoperatoria de la lesión, facilitando su extirpación y aumentando la tasa de éxito quirúrgico.