



P-170 - MANEJO QUIRÚRGICO DE ESTENOSIS GASTRODUODENAL GRAVE. PRESENTACIÓN ATÍPICA DE REACCIÓN ADVERSA INMUNOMEDIADA TRAS TRATAMIENTO CON PEMBROLIZUMAB

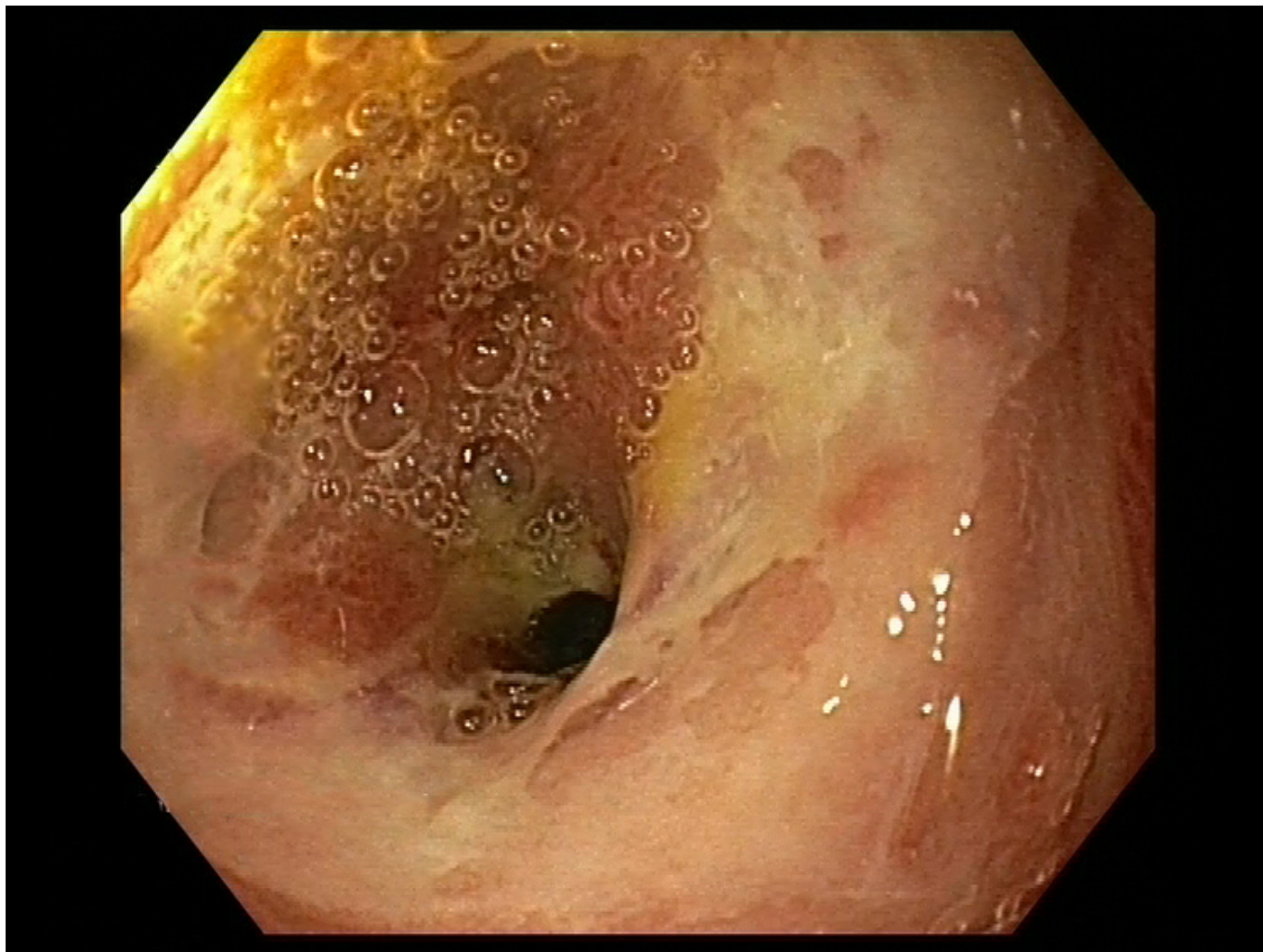
Muñoz Sanz, Sara; Marín Campos, Cristina; Gancedo Quintana, Álvaro; Salvador Camarmo, Guillermo; Carreras I Hoyos, Marta; Hernández Álvarez, Marta; García Sanz, Íñigo; Martín Pérez, Elena

Servicio de Cirugía General y del Aparato Digestivo, Hospital Universitario de La Princesa. Instituto de Investigación Sanitaria Princesa (IIS-IP), Universidad Autónoma de Madrid (UAM), Madrid.

Resumen

Introducción: Presentamos el caso de un varón de 54 años, con diagnóstico de adenocarcinoma de pulmón estadio IV tratado con pembrolizumab y quimioterapia convencional.

Caso clínico: Pese a la buena tolerancia inicial del tratamiento oncológico, pasados cinco meses del diagnóstico el paciente refiere disfagia alternante. Se realizan tanto tomografía computarizada (TC), que descarta progresión de la enfermedad, como endoscopia, que pone de manifiesto una estenosis en bulbo duodenal no conocida, negativa para malignidad. Se descarta también infección por *Helicobacter pylori*. Dos meses más tarde, el paciente ingresa por intolerancia oral completa y pérdida de peso. Las pruebas de imagen revelan dilatación gástrica -sin afectación metastásica a ese nivel-, y sucesivas gastroscopias objetivan la persistencia de la ulceración y la estenosis; el análisis AP reafirma la benignidad del cuadro. Descartadas causa maligna e infecciosa, y también isquémica, se postulan otras etiologías más atípicas. Revisando la literatura, se identifica auge de reacciones inmunomediadas en relación con pembrolizumab, y con la sospecha de la posible implicación de este se decide suspender, e iniciar perfusión de IBP y corticoides. Semanas después, pese al tratamiento conservador, continúa el deterioro clínico del paciente. Una nueva endoscopia evidencia claro empeoramiento local, con estenosis pilórica completa e infranqueable incluso al gastroscopio pediátrico. Ante la evolución desfavorable, se plantea tratamiento quirúrgico. Inicialmente se programa la realización de anastomosis gastroyeyunal sin resección con el objetivo fundamental de restaurar la tolerancia oral. Sin embargo, dado que los oncólogos valoraron la terapia antiangiogénica como siguiente línea terapéutica en el manejo de su neoplasia pulmonar, se decide finalmente realizar antrectomía y anastomosis. Esto permitiría minimizar el riesgo de sangrado posterior en el tejido ulceroso remanente al comenzar con los quimioterápicos antiangiogénicos. Durante la laparotomía, se identifica marcada fibrosis y retracción tisular asociada a nivel del píloro, con disección muy laboriosa de la cabeza pancreática. Se practica una gastrotomía para evaluar el estado de la mucosa gástrica y delimitar el alcance proximal de la úlcera, obligando finalmente a realizar una hemigastrectomía con reconstrucción Billroth 2. La evolución posoperatoria del paciente fue óptima, con recuperación de la tolerancia oral y sin incidencias reseñables.



Discusión: El tratamiento inmunoterápico es una herramienta antitumoral en auge, especialmente en tumores avanzados. Sin embargo, no están exentos de complicaciones, dado que fomentan el desarrollo de patologías de perfil autoinmune. Estas irAE (immune-related adverse events) pueden aparecer a nivel gastrointestinal (esofagitis o gastritis) hasta en un 20%, siendo con frecuencia leves y autolimitadas. Habitualmente se procede a la suspensión inmediata de dicho inmunoterápico y el inicio de corticoesteroides sistémicos a dosis altas, siendo esto resolutorio en la mayoría de casos. Resultan excepcionales aquellos refractarios al tratamiento conservador y que requieren de tratamiento quirúrgico. Desde su entrada en guías clínicas, la aplicación de la inmunoterapia se ha generalizado y con ello, la posibilidad de efectos secundarios. Es importante reconocer este tipo de reacciones que, pese a seguir siendo anecdóticas, pueden llegar a precisar algún tipo de cirugía para la resolución definitiva de los efectos deletéreos que condicionan.