




Cirugía Española



www.elsevier.es/cirugia

P-008 - OPCIONES TERAPÉUTICAS Y RESULTADOS EN EL MANEJO DE LA FÍSTULA AERODIGESTIVA TRAS ESOFAGUECTOMÍA

Santana Valenciano, Ángela; Cuadrado Ayuso, Marta; Ortega Ferrete, Ana del Carmen; Zaborras Buill, Julia; Fra Fernández, Sara; Cabañero Sánchez, Alberto; Fernández Cebrián, José María; Galindo Álvarez, Julio

Hospital Ramón y Cajal, Madrid.

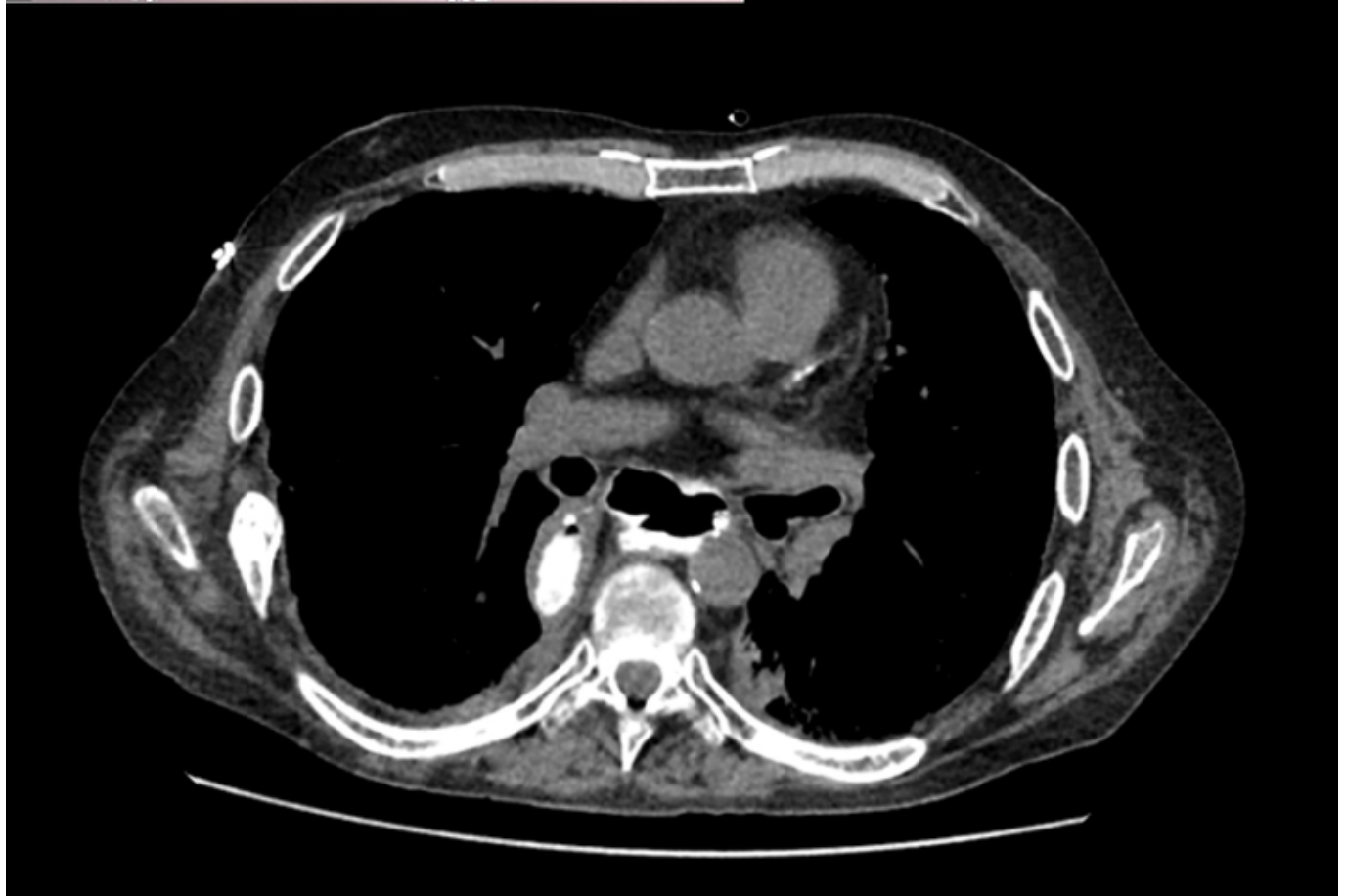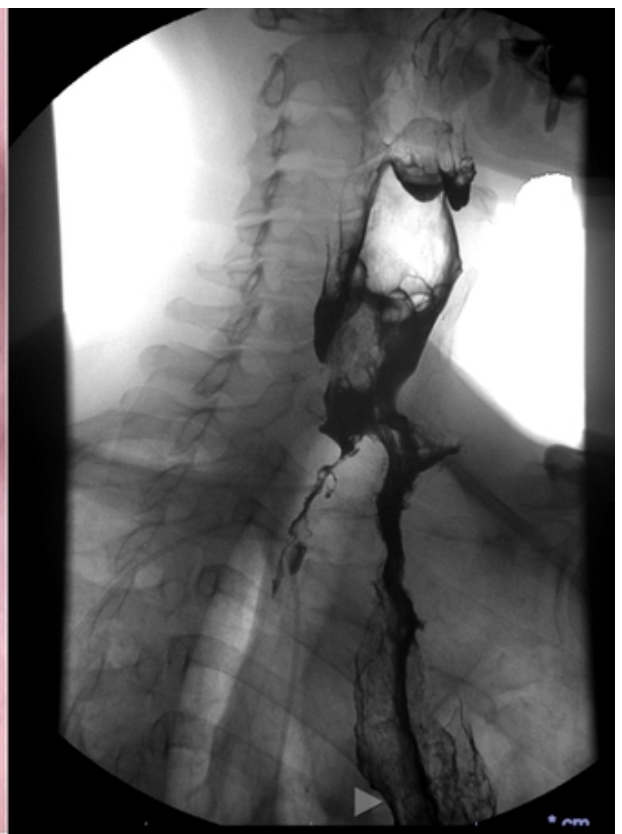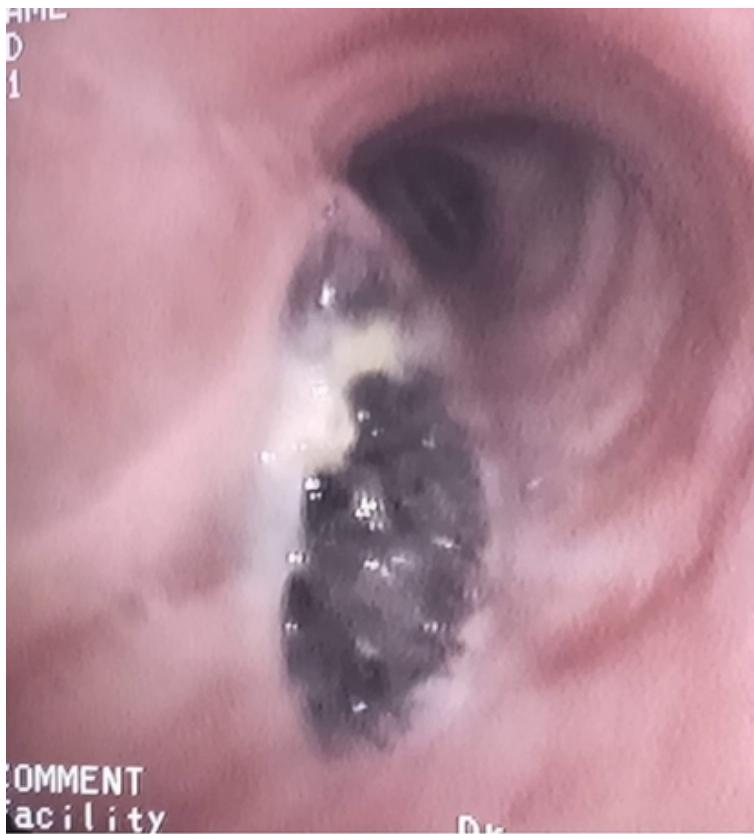Resumen

Introducción: La fístula aerodigestiva es la presencia de una comunicación entre el árbol traqueobronquial y el tracto digestivo tras la realización de una esofaguectomía. Presenta una incidencia de 0,9-3,9%, con una mortalidad de hasta el 57%. Se han descrito como posibles factores de riesgo: quimiorradioterapia neoadyuvante, fuga anastomótica, extensión de la linfadenectomía, lesión directa del árbol traqueobronquial o intubación prolongada. En cuanto al tratamiento más adecuado, no existe consenso en la literatura. El objetivo es describir los casos de fístula aerodigestiva diagnosticados o referidos a nuestro centro.

Métodos: Estudio retrospectivo de pacientes con diagnóstico de fístula aerodigestiva entre 2017 y 2023. Realizamos un análisis descriptivo de las características basales, la técnica realizada, tipo de reconstrucción realizada, tipo de fístula desarrollada, métodos diagnósticos y métodos terapéuticos empleados.

Resultados: Incluimos 6 pacientes diagnosticados de fístula aerodigestiva, todos varones, con una mediana de edad de 62 años (55,5-65,5). Cinco pacientes con resección oncológica (4 adenocarcinomas/1 carcinoma epidermoide) y un paciente con una esofaguectomía secundaria a ingesta de cáusticos. La localización de los tumores fue: 4 en la unión gastroesofágica (80%), 1 en tercio medio (20%). En 3 casos (60%) recibieron quimiorradioterapia neoadyuvante. En 4 pacientes (66,7%) se realizó un McKeown, en 1 (16,7%) Ivor-Lewis y 1 (16,7%) esofaguectomía transhiatal, siendo el abordaje laparoscópico en la mitad de ellos. La reconstrucción fue con plastia gástrica en todos los casos. La anastomosis cervical se realizó de forma mecánica (lineal/circular) en 4/5 casos, mientras que la anastomosis torácica fue manual. El 66,7% (4 pacientes) previo al diagnóstico de fístula aerodigestiva desarrollaron una fuga anastomótica, tratada en dos casos mediante endoprótesis, uno mediante esosponge y otro quirúrgicamente. La mediana de tiempo hasta el diagnóstico de fístula aerodigestiva fue de 40 días (16-285,5). Cuatro (66,7%) presentaron fístula con el bronquio izquierdo y 2 (33,3%) con la tráquea. Como pruebas diagnósticas empleamos, el EGD en 3 pacientes, la endoscopia en 4 pacientes y en todos se realizaron complementariamente TC y broncoscopia (fig.). Se realizó tratamiento endoscópico inicial en 4 casos, requiriendo cirugía en cuatro de los casos (tabla). Se resolvió la fístula en el 50% (1 paciente con tratamiento endoscópico y 2 pacientes con cirugía). Los otros 3 pacientes (50%) fallecieron.

Caso	Tratamiento Intervencionista	Tiempo desde el Dx (días)	Reintervención	Tiempo desde el Dx (días)	Mortalidad	Tiempo de supervivencia (meses)	
PEO	Broncoscopia						
1	Endoprótesis + SNY	No	4	No		No	72
2	No	No		Exclusión esofágica + Colgajo de intercostal + ECMO	12	Sí	0
3	SNY	Prótesis endobronquial	6	No		Sí	1
4	No	No		Exclusión esofágica + Colgajo de dorsal ancho + ECMO	0	Sí	1
5	Endoprótesis	No		Coloplastia + Cierre primario traqueal	55	No	25
6	Endoprótesis/Amplatzer	Etoxisclerol/Pegamento tisular	0	Exclusión esofágica + Colgajo de intercostal	213	No	8



Conclusiones: La fístula aerodigestiva representa un importante reto diagnóstico y terapéutico, presentando una importante mortalidad (50% en nuestro caso), pese a disponer de un amplio rango terapéutico tanto endoscópico como quirúrgico. Son necesarias unidades de capacitación para tratar estos casos.