

P-182 - PSEUDOANEURISMA DE LA ARTERIA GÁSTRICA IZQUIERDA TRAS PANCREATITIS AGUDA COMO CAUSA DE HEMOPERITONEO

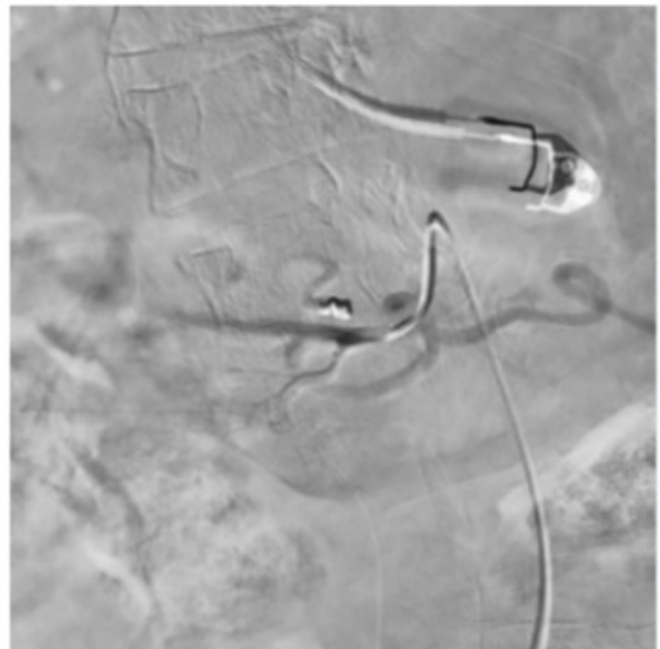
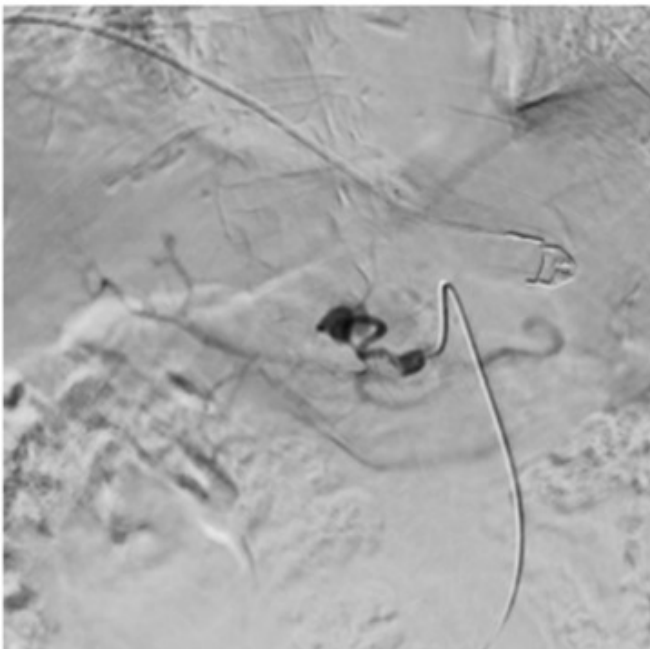
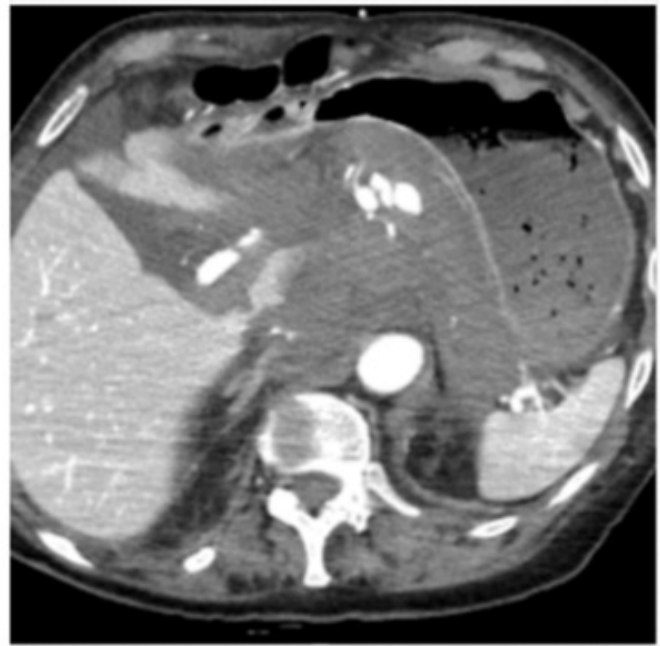
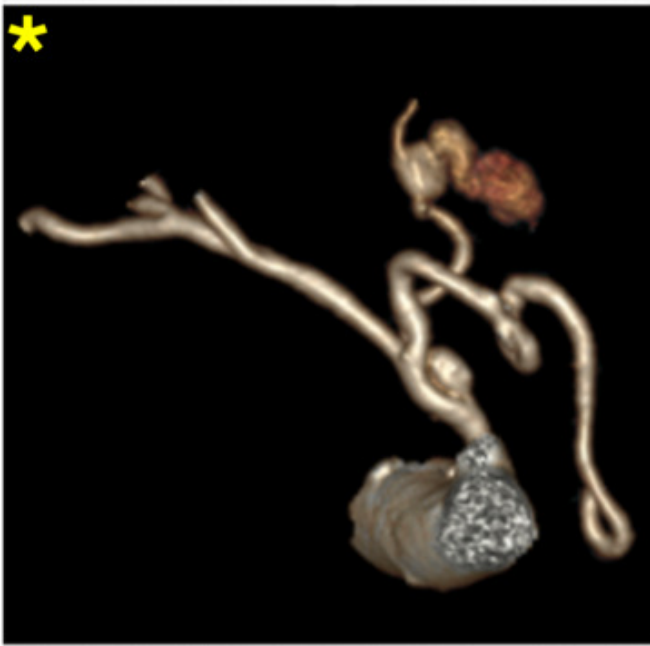
Carreras I. Hoyos, Marta; Marín Campos, Cristina; Gancedo Quintana, Álvaro; García Sanz, Íñigo; Álvarez Hernández, Marta del Carmen; Arellano Plaza, Paloma; Montalbán Ayala, Paula; Martín Pérez, Elena

Hospital Universitario de La Princesa, Madrid.

Resumen

Introducción: El pseudoaneurisma arterial, también denominado falso aneurisma, se origina por la lesión del vaso sanguíneo que incluye un hematoma contenido localmente, sin afectar ninguna de las capas de la propia arteria. El flujo sanguíneo turbulento a nivel del pseudoaneurisma, y la remodelación vascular originada en el lugar del hematoma resulta en una pared arterial mucho más debilitada que la de los aneurismas verdaderos. Los pseudoaneurismas arteriales pueden presentarse como una complicación poco frecuente de las pancreatitis agudas (10%). En estos casos, la lesión vascular se desarrolla como consecuencia de la autodigestión de la pared arterial por las enzimas pancreáticas elevadas en el contexto de la pancreatitis. Los pseudoaneurismas, a pesar de constituir una complicación poco común, presentan como localización principal la arteria esplénica (60%). Otras localizaciones son la arteria hepática (40%), la mesentérica superior (5,5%) y raramente la gástrica izquierda (AGI), en menos de un 4% de los casos. Los pacientes con pseudoaneurismas pueden debutar con hemorragias gastrointestinales, ya sean intraperitoneales o retroperitoneales, o hemosuccus pancreaticus. El diagnóstico precoz es imprescindible para prevenir estas complicaciones, reduciendo la morbilidad y la mortalidad.

Caso clínico: Mujer de 89 años con antecedentes de fibrilación auricular (FA) paroxística anticoagulada con apixabán y pancreatitis aguda grave en 1984, que requirió necrosectomía pancreática y abdomen abierto. En 2023, presenta episodio de epigastralgia, hipotensión y síncope en su domicilio, siendo diagnosticada en tomografía computarizada (TC) abdominal urgente de hemoperitoneo secundario a sangrado activo de tres pseudoaneurismas dependientes de la arteria gástrica izquierda. Se realiza embolización selectiva urgente de la arteria gástrica izquierda sin incidencias. Durante el ingreso vuelve a presentar episodio de hipotensión, *flutter* con respuesta ventricular rápida (RVR) y anemia. Se solicita angiografía tomográfica computarizada (angioTC) urgente en el que no se objetiva sangrado susceptible de embolización. Ante los hallazgos del angioTC se decide suspender la anticoagulación, que había sido reanudada por la FA. Durante el resto de la hospitalización presenta leve descompensación de la función renal y de la insuficiencia cardíaca en el contexto del *flutter* con RVR con buena evolución con manejo conservador, así como una neumonía nosocomial manejada con antibiótico empírico de amplio espectro. Tras el alta hospitalaria se mantiene asintomática y sin nuevos episodios de sangrado abdominal.



Discusión: Los pseudoaneurismas en contexto de pancreatitis aguda son entidades poco frecuentes, pero con elevado riesgo de complicaciones potencialmente graves. Pese a ser la arteria esplénica la localización más frecuente por su situación retroperitoneal, en íntimo contacto con el páncreas, otros vasos como la AGI pueden verse afectados. El riesgo principal de estos pseudoaneurismas es la hemorragia mayor como consecuencia de su ruptura. Por lo tanto, es imprescindible una elevada sospecha clínica en pacientes con antecedentes de pancreatitis y signos de sangrado. La embolización arterial es el tratamiento de elección una vez estabilizado el paciente.