

P-301 - SARCOMA EMBRIONARIO HEPÁTICO, UNA ENTIDAD INFRECUENTE. EXPOSICIÓN DE UN CASO

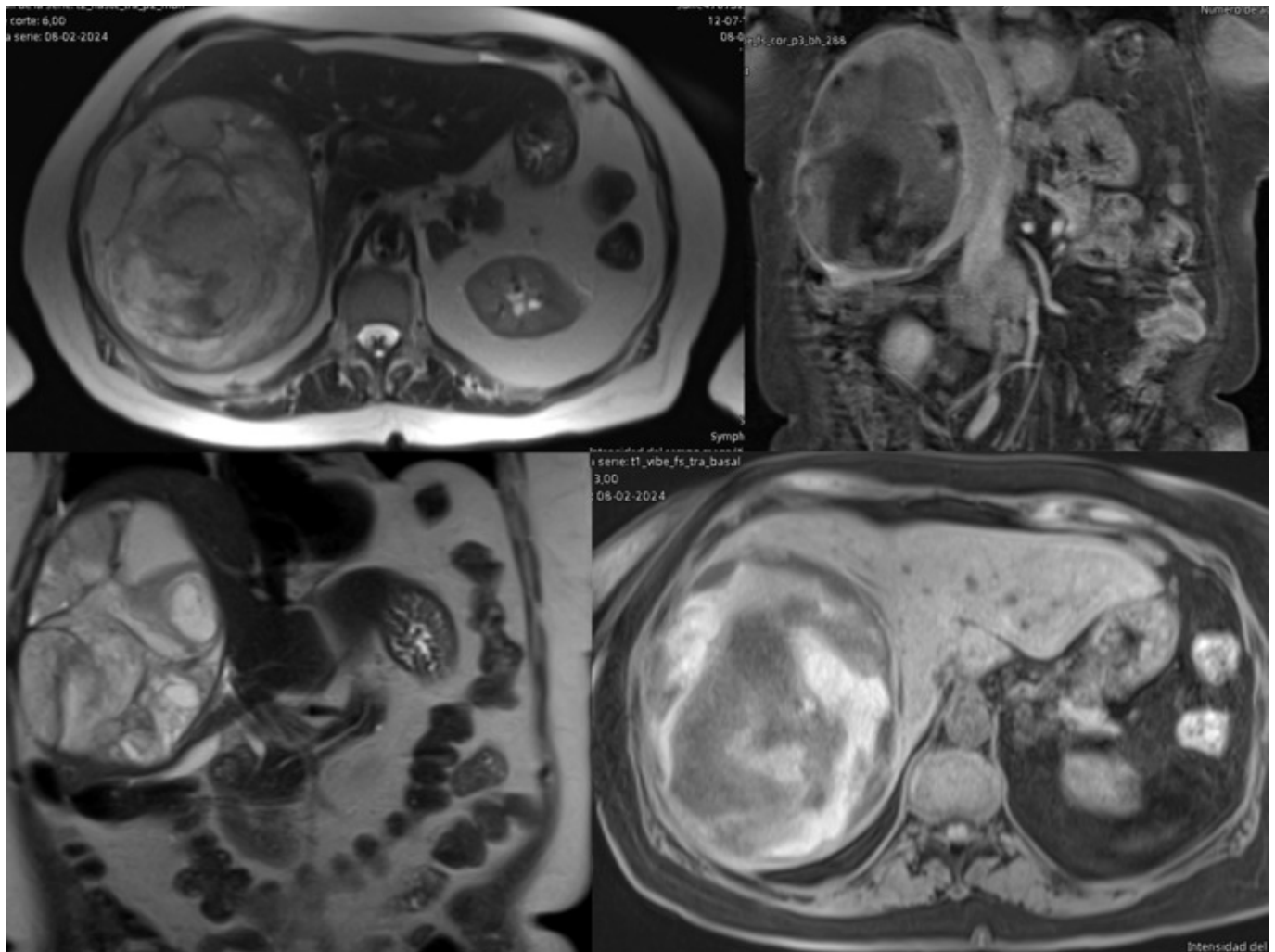
Martín Paniagua, Leticia¹; Ochando, Federico²; Marcello, Manuel²; Linacero, Santiago²; Carballo, María del Carmen¹; Cano, Esther¹; González, Seline¹; Ortega, Elena¹

¹Hospital Nuestra Señora del Prado, Talavera de la Reina; ²Fundación Hospital Alcorcón, Alcorcón.

Resumen

Introducción: El sarcoma embrionario hepático es un tumor mesenquimal infrecuente, de rápido crecimiento y mal pronóstico. Es más frecuente en la infancia. Presentamos el caso de una paciente de 76 años que se diagnostica de sarcoma primario hepático.

Caso clínico: Paciente de 76 años con AP de adenocarcinoma de sigma pT4a intervenido en mayo de 2021 que acude a urgencias por dolor abdominal a nivel de hipocondrio derecho (HCD) de unos 10-15 días de evolución. Última revisión por oncología hacía 3 meses con hallazgo en TAC de control de lesión quística de 2 cm en segmento VII hepático sin claro componente sólido, pendiente de nuevo control radiológico. Presenta a la exploración dolor a nivel de HCD sin defensa. En analítica elevación de RFA y transaminasas, resto normal. Se realiza TAC donde se observa voluminosa lesión en lóbulo derecho del hígado con un diámetro de 14 × 12 × 15 cm, hipodensa y heterogénea, con áreas de mayor densidad en su interior, paredes engrosadas, finos septos internos y que genera efecto de masa desplazando las estructuras vasculares, que podría corresponder con quiste hemorrágico vs. quiste hidatídico. Se ingresa para observación y estudio. Analíticas de control sin presentar anemia. Se solicita valoración para embolización en hospital provincial que tras visualizar imágenes se decanta más por quiste hidatídico por lo que se solicita RM que se informa como gran lesión nodular en lóbulo hepático derecho la cual ha aumentado discretamente al comparar con el TAC que impresiona estar en relación con quiste hidatídico tipo III. Se programa intervención quirúrgica encontrándose en la misma una gran lesión de aspecto cerebroide que ocupa la totalidad del lóbulo hepático derecho, se manda muestra intraoperatoria a anatomía patológica cuyo diagnóstico provisional es de linfoma vs. sarcoma, no realizándose más actuaciones en esta intervención por no tener diagnóstico definitivo. La AP final de la muestra enviada es de sarcoma embrionario hepático. Tras la recuperación posquirúrgica de la paciente que evoluciona de forma satisfactoria y ante este diagnóstico se deriva a un centro especializado en cirugía hepática donde se realiza hepatectomía derecha. La AP definitiva de la pieza quirúrgica es de sarcoma embrionario hepático.



Discusión: El sarcoma embrionario hepático o sarcoma indiferenciado del hígado se origina del mesénquima hepático y es una neoplasia rara, con una incidencia aproximada del 2% de los tumores malignos primarios hepáticos. Se trata de una neoplasia agresiva de crecimiento rápido y mal pronóstico. Es más frecuente en la infancia siendo muy rara su aparición en la edad adulta. La presentación clínica suele ser inespecífica con dolor a nivel de epigastrio o hipocondrio derecho y síndrome constitucional. Anatómopatológicamente son células indiferenciadas. Su tratamiento cuando se encuentra confinado al hígado es su exéresis. Si existe enfermedad a distancia el tratamiento es la radioquimioterapia asociada o no a la cirugía. El caso que presentamos aún no contamos con el tiempo suficiente de seguimiento para ver su evolución a más largo plazo.