



## P-317 - ALTERNATIVAS QUIRÚRGICAS EN LA REPARACIÓN DE SINUS PILONIDALES. SERIE DE CASOS

Jorge Tejedor, David; Casaval Cornejo, Luis; Sánchez Manuel, Francisco Javier; Muñoz Plaza, Nerea; Polanco Pérez, Lucía; Ferrando, Luciano; Baudino, Maximiliano Ezequiel; Álvarez Rico, Miguel Ángel

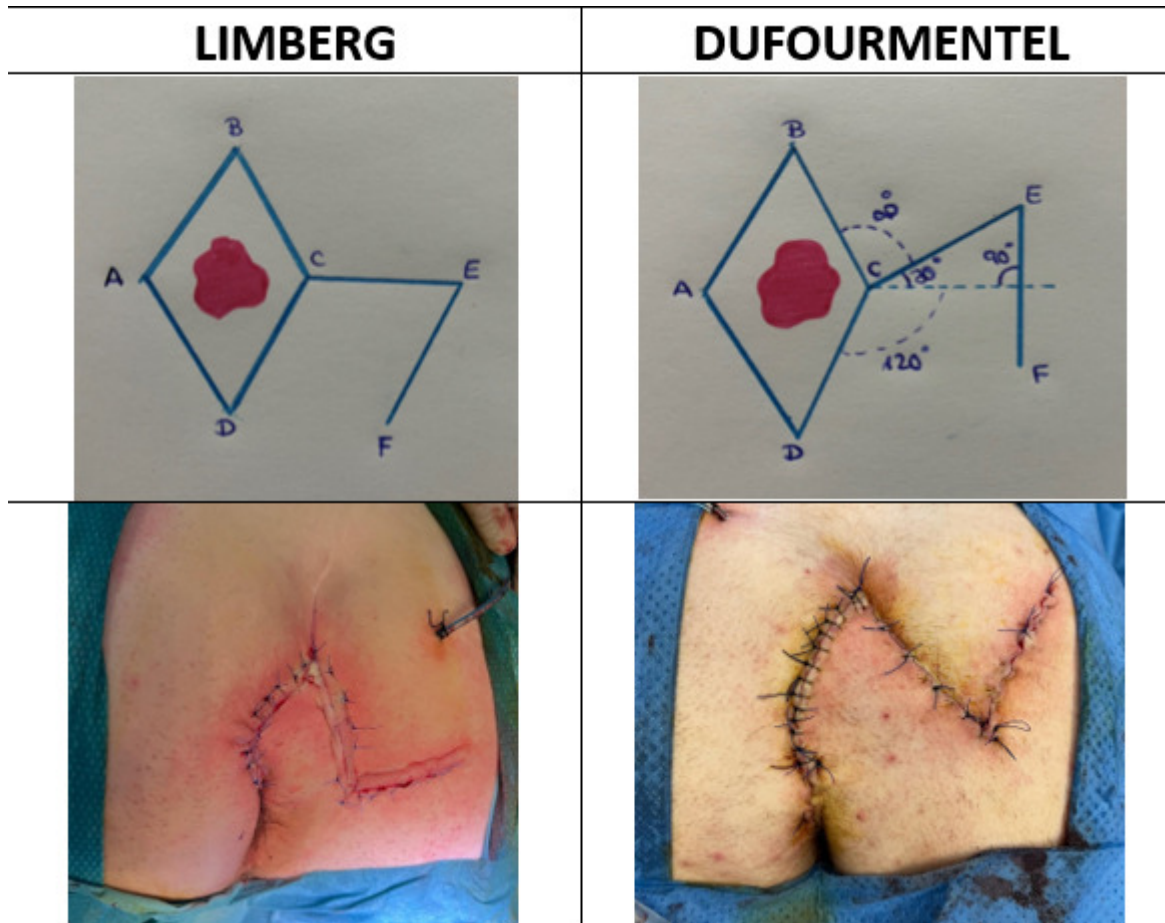
Hospital Universitario, Burgos.

### Resumen

**Introducción:** El sinus pilonidal es una inflamación crónica del tejido blando de la zona sacrococcígea que afecta a la población de entre 15 y 35 años mayoritariamente. Se corresponde con un absceso local que fistuliza hacia el exterior. El diagnóstico de esta patología es clínico. Su manejo quirúrgico principal consiste en la exéresis del mismo y posterior cierre primario. Sin embargo, en determinados casos (excesivo tamaño del defecto, mal estado de los tejidos, tensión excesiva o alta tasa de recidiva), el empleo de colgajos locales puede ser un recurso quirúrgico a tener en cuenta.

**Objetivos:** Conocimiento de dos tipos de colgajos locales en la región sacrococcígea/glútea para el manejo de dicha patología.

**Casos clínicos:** Caso 1: varón de 63 años, intervenido un año antes por sinus pilonidal. Durante el posoperatorio tardío presentó pequeña dehiscencia de herida quirúrgica. Acude a nuestras Consultas Externas derivado por su médico de Atención Primaria para valoración de posible recidiva. A la exploración se observa pequeña zona declive en la región más caudal de la herida, húmeda y con restos de fibrina, sin poder discernir si se trata de una recidiva o de una zona que cicatrizó "en falso". Se propone reintervención y dado que se trata de una recidiva, se intenta realizar cobertura mediante colgajo de Limberg. Caso 2: paciente de 30 años valorado en Consultas Externas por tercer episodio de recidiva de sinus pilonidal. Acude para valoración e intentar nuevo abordaje quirúrgico. Dado que se trata de una tercera cirugía, se propone cobertura con colgajo Dufourmentel. El colgajo de Limberg es una técnica que permite realizar reparaciones sin tensión en defectos con forma romboidal o similar. Se realiza dibujando un rombo compuesto por dos triángulos equiláteros que engloban el defecto a resecar. Desde uno de los vértices laterales de dicho rombo, se proyecta una línea horizontal de longitud similar al lado de los triángulos. Desde esta línea se traza otra, de la misma longitud, paralela a los lados del triángulo. Para finalizarlo, se lleva a cabo la rotación del colgajo para cubrir el defecto residual. Existen estudios que defienden el empleo de esta técnica frente al cierre primario ya que disminuye la tensión que puede favorecer la dehiscencia cutánea o la recidiva. El colgajo de Dufourmentel es muy similar al previo, pero con la incisión horizontal angulada que permite disminuir la tensión en el vértice superior y en la zona donante, obteniendo así mejores resultados.



**Discusión:** En casos de grandes resecciones o recidivas, los colgajos romboidales son una buena opción para mejorar las tasas de éxito en el cierre de los sinus pilonidales. A pesar de ser técnicas más utilizadas por cirujanos plásticos, los cirujanos que intervienen a pacientes con esta patología tienen que estar familiarizados con la técnica y su elaboración para poder contar con ello como recurso. El éxito del cierre, conseguido a través de los colgajos romboidales, mejora la calidad de vida de los pacientes sin aportar morbilidad al procedimiento.