



V-069 - EVENTROPLASTIA PERINEAL ROBÓTICA

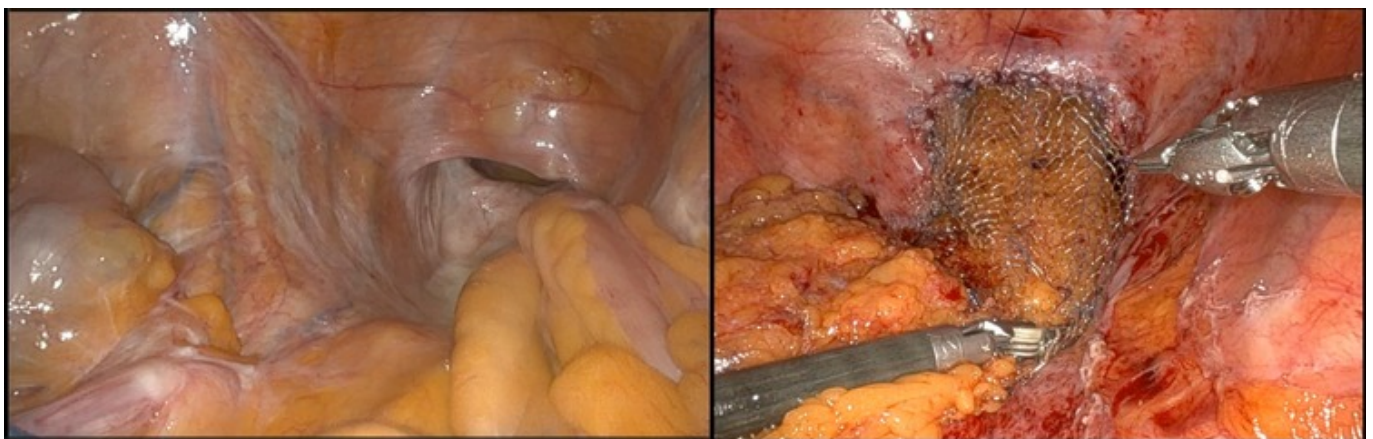
Alonso Aguiloche, Andrea; Anderson, Edward Joseph; Martín Parra, José Ignacio; Seco Olmedo, Isabel; Lagunas Caballero, Esther; García Rueda, Carmen; del Castillo Diego, Julio; Rodríguez Sanjuán, Juan Carlos

Hospital Universitario Marqués de Valdecilla, Santander.

Resumen

Introducción: Las eventraciones perineales son una complicación infrecuente de la cirugía pélvica. Describimos el caso de un paciente que presenta con una eventración perineal sintomática uno año después de una amputación abdominopélvica. Este vídeo muestra el procedimiento con los pasos y referencias anatómicas fundamentales del abordaje robótico.

Caso clínico: El paciente es un hombre de 73 años que a los doce meses de una amputación abdominoperineal con quimiorradioterapia adyuvante presenta una tumoración dolorosa a nivel perineal que aumenta con la maniobra de Valsalva. Además, ha tenido un ingreso por obstrucción intestinal secundaria a la hernia. Esta comunicación muestra una eventroplastia perineal asistida por robot usando una malla de polipropileno recubierto por óxido de titanio, asociando un *flap* de epiplón. Se usó el sistema da Vinci XI para la intervención con un puerto adicional de 12 mm para el ayudante. El paciente no presentó complicaciones en el periodo posoperatorio. Se corrigió la eventración y los síntomas del paciente se resolvieron.



Discusión: Eventraciones perineales son infrecuentes, y no existe un método *gold* estándar para su reparación. El abordaje abdominal es efectivo en casos con adherencias pélvicas, y la cirugía asistida por robot presenta ventajas sobre el abordaje puramente laparoscópico, sobre todo en pacientes varones con pelvis estrecha.