



## P-332 - FASCITIS NECROTIZANTE EN PARED TORÁCICA Y CERVICAL POR ACTINOMYCES

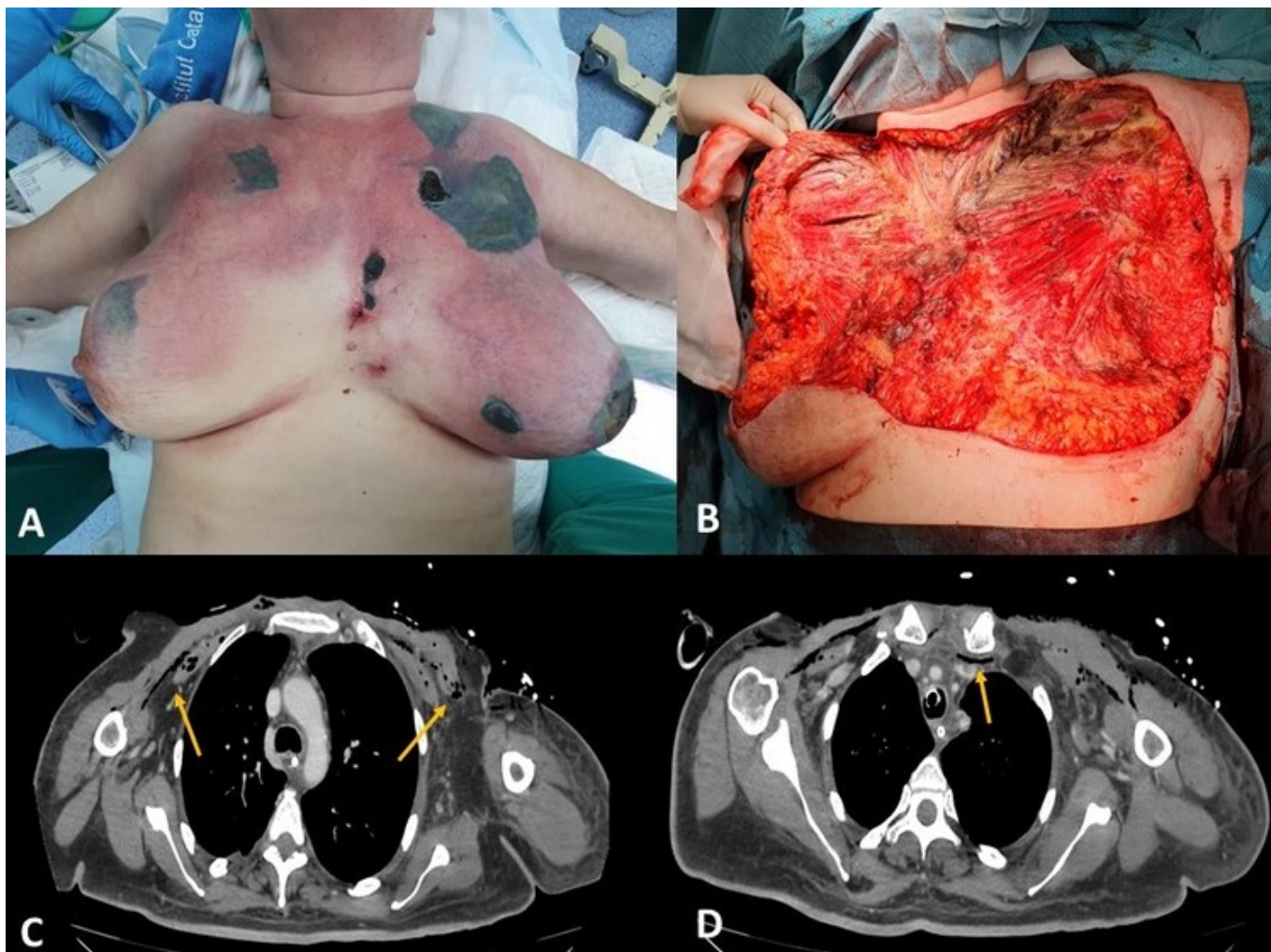
Domingo Bretón, María<sup>1</sup>; Collado-Roura I Hernández, Francesc<sup>1</sup>; Pastor Escartín, Irene<sup>2</sup>; Comí Codina, Sonia<sup>1</sup>; Ramos Vilas, Ignacio<sup>1</sup>; Cuello Guzmán, Elena<sup>1</sup>; Rodrigo Hernanz, Leyre<sup>1</sup>

<sup>1</sup>Hospital de Tortosa Verge de la Cinta, Tortosa; <sup>2</sup>Hospital Joan XXIII, Tarragona.

### Resumen

**Introducción:** La fascitis necrotizante es una infección potencialmente letal que raramente afecta a la región cervical y torácica. El origen más frecuente es odontogénico. El desbridamiento quirúrgico precoz y extenso es uno de los pilares fundamentales del tratamiento. Se trata de una situación clínica rápidamente progresiva y mutilante, con una morbimortalidad elevada.

**Caso clínico:** Paciente de 50 años sin antecedentes de interés, exfumadora. Derivada desde su centro de salud por mal estar general. Valorada 72 horas antes por lesión cutánea en mama izquierda de 1 cm, iniciándose cefuroxima 500 mg/12 h. En Urgencias presenta mal estado general, inestabilidad hemodinámica y somnolencia. En la exploración física presenta 3 áreas de 10 × 5 cm en región infraclavicular y periareolar izquierda compatibles con placas de necrosis, eritema con empastamiento y crepitación que se distribuye por cara anterior cervical y torácica desde la región inframandibular hasta el surco inframamario de forma bilateral. En la radiografía simple presenta enfisema subcutáneo cervicotorácico extenso. Analíticamente destaca: PCR 37 mg/dl, PCT 1,05 ng/ml, leucos  $14 \times 10^3/\mu\text{L}$ , CK 606 U/L, Gluc 807 mg/dl y acidosis metabólica. Se inicia resucitación intensiva, antibioterapia de amplio espectro (meropenem y amikacina) y se decide cirugía emergente. Durante la cirugía se objetiva absceso cutáneo con afectación de glándula mamaria en cuadrante inferior interno de mama izquierda y gangrena de partes blandas que afecta a la mama izquierda completa y a la derecha parcialmente; además fascitis necrotizante cervical, área supraclavicular y torácica con extensión desde región inframandibular hasta el surco inframamario de forma bilateral. Se realiza desbridamiento y exéresis de todo el tejido desvitalizado que supone mastectomía izquierda completa y derecha parcial, fasciectomía de fascias de pectoral mayor, platisma y exéresis de fibras musculares afectadas por miositis de pectoral mayor y menor de forma bilateral. Lavado abundante y cura con sistema VAC. Inestabilidad hemodinámica y se decide traslado a hospital de nivel superior ante posible necesidad de revisión quirúrgica por parte de Cirugía Torácica y Otorrinolaringología. Mala evolución. En TC se evidencia posible mediastinitis y afectación de musculatura cervical y torácica profunda, así como trombosis de vena subclavia izquierda y parcialmente de basílica y braquial. Se realiza revisión quirúrgica temprana, escisión de esternocleidomastoideo e inserción de músculos escalenos, ante evidencia de progresión profunda de miositis a nivel cervical y endotorácico bilateral se decide limitación del esfuerzo terapéutico y la paciente fallece a las pocas horas. Cultivo positivo para *Actinomyces europaeus* y *radinae*.



A) Exploración física en Urgencias. B) Campo quirúrgico tras primer desbridamiento. C) Signos en TC de miositis en planos profundos. D) Neumomediastino.

**Discusión:** El origen cutáneo y mamario es infrecuente en las fascitis necrotizantes de esta área. Es excepcional el paciente inmunocompetente, si bien en nuestro caso pudo ser potenciada por una diabetes no conocida. La progresión profunda con miositis y mediastinitis concomitante elevan la mortalidad. Los *Actinomyces europaeus* y *radinae* forman parte de la microbiota del tracto genitourinario y la piel, se asocian con infecciones principalmente de la piel y tejidos blandos.