



O-206 - EXPERIENCIA EN EL USO DE LA TÉCNICA DE BAKER PARA EL TRATAMIENTO DEL SÍNDROME ADHERENCIAL

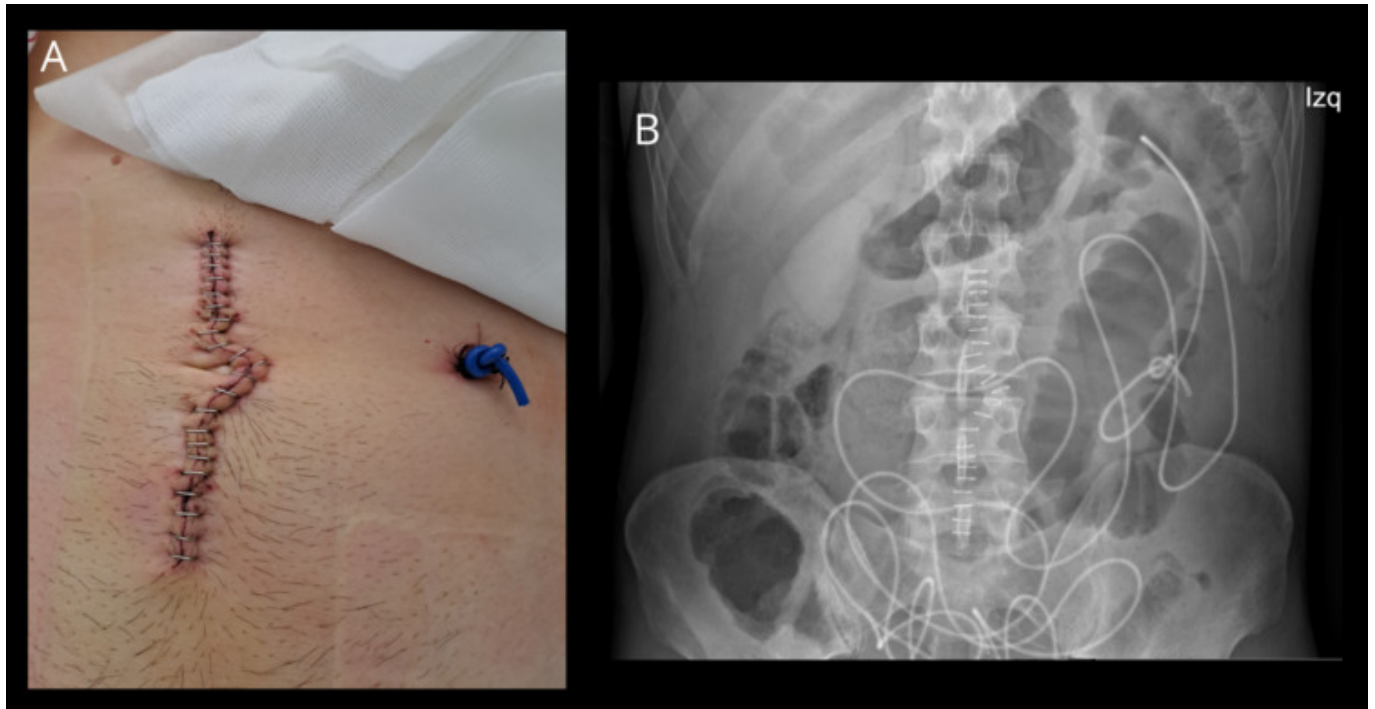
Carrillo Molina, María de los Llanos; López Pérez, Pilar; García Rosique, Adrán; Bodas Muyo, Cristina; Rodríguez Cuevas, Óscar Omar; Etreros Alonso, Javier; del Barrio Anaya, Sandra; Aís Conde, Juan Guillermo

Hospital General de Segovia, Segovia.

Resumen

Introducción: Las adherencias intestinales son la principal causa de intervención quirúrgica por obstrucción intestinal. A lo largo de los años, se han propuesto numerosas técnicas para intentar evitar los problemas derivados de las adherencias intestinales. La técnica de Baker busca utilizar la capacidad de formación de nuevas adherencias en beneficio del paciente, forzando el que las mismas se establezcan de manera controlada para impedir la aparición de nuevas complicaciones obstructivas. Presentamos los cuatro casos de adherencias intestinales tratados mediante técnica de Baker en nuestro servicio, todos ellos con resultados favorables.

Caso clínico: A lo largo de los últimos años hemos utilizado la técnica descrita por Baker en cuatro ocasiones en pacientes con episodios recurrentes de obstrucción intestinal por adherencias. En dos casos operados en dos y tres ocasiones previas durante el mismo ingreso hospitalario. En otro, tras un primer episodio con hallazgos quirúrgicos de muy intensa peritonitis plástica. Y finalmente, en otro paciente, tras múltiples intervenciones a lo largo de los años por el mismo problema. En todos los casos, tras adhesiolisis, se tutorizó el intestino delgado con una sonda de cloruro de polivinilo (PVC) tratada con di(2-etilhexil)ftalato (DEHP) para hacerla más flexible. Esta sonda es introducida mediante una yeyunostomía cercana al ángulo de Treitz y se progresa hasta el ciego. Esta sonda se retiró entre 16 y 30 días después de su introducción, de forma ambulatoria. El cuadro obstructivo se resolvió en todos los casos. Ninguno de los cuatro pacientes ha presentado nuevos cuadros de obstrucción intestinal en el seguimiento.



Discusión: Las múltiples técnicas, experimentales y clínicas, utilizadas para evitar la formación de adherencias posquirúrgicas han demostrado resultados desiguales y su aplicación clínica es muy limitada. Para evitar obstrucciones intestinales por adherencias se han intentado diversas técnicas, pero con malos resultados (Noble, Childs-Phillips). La técnica de Baker (popularizada por Munro y McMillan en 1991) pretende obligar al intestino a formar amplias curvas, evitando pliegues y torsiones, mientras se forman las inevitables adherencias, que dejan el intestino fijado en una posición funcional permanentemente una vez retirado el tutor. Nuestra experiencia permite afirmar que en casos de obstrucciones por adherencias recidivantes la técnica de Baker es eficaz, evitando reintervenciones por el mismo motivo.